Beiträge zur Lehre von den Aneurysmen.

Inaugural-Dissertation

zur

Erlangung der medizinischen Doktorwürde

der

hohen medizinischen Fakultät

der

Albert-Ludwigs-Universität zu Freiburg i. Br.

vorgelegt von

Waldemar Unger

aus Gr. Wartenberg in Schlesien.

Freiburg i. Br.

1911.

Beiträge zur Lehre von den Aneurysmen.

Inaugural-Dissertation

zur

Erlangung der medizinischen Doktorwürde

der

hohen medizinischen Fakultät

der

Albert-Ludwigs-Universität zu Freiburg i. Br.

vorgelegt von

Waldemar Unger

aus Gr. Wartenberg in Schlesien.

ACAD. LUGD. BAT. BIBL.

Freiburg i. Br.

1911.

Gedruckt mit Genehmigung der medizinischen Fakultät der Universität zu Freiburg i. Br.

Referent: Herr Prof. Dr. Aschoff. Dekan: Herr Prof. Dr. v. Kries.
Geheimer Rat.

Tag der mündlichen Prüfung: 16. Dezember 1910.

Meinen Eltern.

Digitized by the Internet Archive
in 2026

https://archive.org/details/IA41545315_0086

Im folgenden werden die Resultate von Untersuchungen geboten, die ich in mehreren Monaten der Jahre 1909 und 1910 im pathologischen Institut der Universität Freiburg i. Br. angestellt habe. Die Untersuchungen befassen sich mit der Pathologie der Aneurysmen nicht in irgendwie systematischer Weise, sondern versuchen nur solche Fragen aus dem genannten Gebiet zu klären, die sich an dem Material des Instituts gerade bearbeiten ließen. Sie behandeln demgemäß:

I. embolische Aneurysmen,

II. einen Fall von Hirngefäßaneurysma mit folgender peripherer Oculomotoriuslähmung und tödlicher Apoplexie,

III. die Frage der miliaren Hirngefäßaneurysmen, der „perivaskulären Lymphräume“ und der Blutlagerung in apoplektischen Herden.

Bei meiner Arbeit erfreute ich mich des ständigen Rates von Herrn Professor Aschoff; dafür erlaube ich mir auch an dieser Stelle ihm meinen aufrichtigsten Dank auszusprechen. Auch Herrn Professor de la Camp bin ich für die erste Anregung zur Beschäftigung mit der Frage der embolischen Aneurysmen sowie für die Überlassung von klinischen Daten zu besonderem Dank verpflichtet.

I.

Über embolische Aneurysmen.

Unter „embolischen Aneurysmen“ im weitesten Sinne versteht man alle die Aneurysmen, die durch Einwirkung eines Embolus auf die Gefäßwand entstehen.

Entsprechend der Virchow'schen Unterscheidung (1) zwischen mechanischer und chemischer (oder infektiöser) Wirkungsweise eines Embolus (deren erstere er den gutartigen Emboli zuschrieb, während bei bösartigen die chemische Wirkung überwiegen sollte) finden sich nun in der Literatur über embolische Aneurysmen zwei große Gruppen von Vorstellungen über die Pathogenese dieser Bildungen: die eine — historisch ältere — hat als Kernpunkt die Überzeugung von der mechanischen Wirkungsweise des Embolus, während die andere — in der neueren Literatur vorherrschende — das an embolische Insulte sich anschließende chemisch-toxische Geschehen in der Vordergrund stellt.

Der Hauptvertreter jener älteren Gruppe ist Ponfick (2, 3), von dem auch der Name „embolisches Aneurysma" herrührt. In der älteren seiner einschlägigen Mitteilungen findet sich der Gedanke der mechanischen Genese in seiner einfachsten Form: Verkalkte Effloreszenzen von verrukköser Endocarditis im linken Herzen werden losgerissen, fahren als Emboli in periphere Gefäße, verletzen hier durch ihre spitzige, kalkige Beschaffenheit die Gefäßwand und führen so zur Bildung embolischer Aneurysmata spuria. Aber diese Vorstellung genügt ihm nicht zur Erklärung aller seiner Fälle und so glaubt er, daß auch nicht verkalkte Emboli durch „Einkeilung, Andrängen an die Wand und Durchbrechung der letzteren ohne direkte Durchstoßung und Durchstechung" zur Aneurysmabildung führen können, indem durch das ständige Andrängen des Embolus eine Art decubitaler Nekrose sich entwickelt, die verminderte Resistenz der Gefäßwand zur Folge habe. Dieser noch etwas unklare Erklärungsversuch wird dann etwas einleuchtender, als er in einer späteren Mitteilung (3) auch „das Fortschreiten der reaktiven Entzündung in der Richtung des Gewebszerfalles" als Ursache für die Entstehung embolischer Aneurysmen anschuldigt.

Diese und ähnliche Gedanken finden sich auch schon bei früheren Autoren, denen zwar noch der Name, nicht aber der Begriff des embolischen Aneurysmas fehlt.

Der erste, der an einen Zusammenhang zwischen Exkreszenzen der Herzklappen und Arterienaneurysmen gedacht hat, soll (nach Pel (4)) Tuffnell (5) sein. Dann beschrieb im Jahre 1866 Ogle (6) Aneurysmen an sonst angeblich ganz gesunden Gefäßen, die durch Embolieen bewirkt sein sollten. Wenn ein vom Blutstrom centrifugalwärts getriebener Embolus sich einkeilte (wofür Ogle als Prädilektionsstellen schon die Bifurkationsstellen der Arterien angibt), so sollte „the constant pressure of the blood a tergo ... have the tendency to dilate the yielding walls of the vessel." Bemerkenswert ist, daß schon Ogle, trotz seiner noch ganz mechanischen Auffassung der Aneurysmenbildung, hervorhebt, derartige Gefäßerweiterungen fänden sich besonders bei Menschen, die an „rheumatic fevers" gelitten hätten, ein Zusammenhang, der für die neueren

Ansichten über die Entstehung embolischer Aneurysmen von großer Bedeutung ist.

Von weiteren Vorgängern Ponfick's sind noch Church (7) und Smith (8) zu erwähnen (zit. nach Eppinger (9)), die Aneurysmen der Gehirngefäße auf embolische Verstopfungen zurückführten.

Ferner hat Goodhart (10) die Entstehung embolischer Aneurysmen durch Annahme rein mechanischer Vorgänge zu erklären gesucht, wenn auch in komplizierterer Weise als Ponfick. Nach ihm sollen es die an Verstopfung einer Arterie sich anschließenden Gerinnungen sein, die durch den Blutdruck zusammengepreßt, die Aneurysmen verursachen.

Auch Pel (4) nimmt für den von ihm publizierten Fall, in dem schon klinisch die richtige Diagnose auf embolische Aneurysmen der Arteria meseraica superior und der Arteria cruralis, sowie auf Endocarditis acuta gestellt wurde, eine rein mechanische Genese an: An der Haftstelle des Embolus „entstand Endarteriitis und damit beginnende Organisation". Der nun infolge der Einengung des Lumens erhöhte Blutdruck preßte den Embolus immer fester an die Wand, „und brachte die währenddessen gleichfalls veränderte Tunica media hier zur Ausdehnung und Erweiterung". Verkalkung des Embolus im Sinne von Ponfick wurde nicht gefunden, auf Kokken wurde nicht untersucht.

Ist in diesem Falle eine Entstehung der Aneurysmen auf Grund infektiöser Prozesse durch die Erklärung von Pel keineswegs ausgeschlossen, so hat Thoma (11), der im übrigen auch die weiter unten noch ausführlicher darzustellende bakteriell-toxische Richtung gelten läßt, 2 Fälle beschrieben, in denen die rein mechanische Wirkung der Emboli klar erwiesen scheint: An Arterien der Hirnhäute stromabwärts von Verzweigungsstellen derselben fanden sich Aneurysmen, die im Innern spitze Kalkfragmente enthielten. Serienschnitte enthüllten Kontinuitätstrennungen der Gefäßhäute und zeigten, daß die Aneurysmenwandung aus neugebildetem Bindegewebe bestand. An der Stelle der Perforationsöffnung ging ein mikroskopisch kleiner Seitenzweig ab, der die stachelförmigen Spitzen der harten Emboli abgefangen hatte. Spaltpilze wurden nicht nachgewiesen. Thoma kommt somit zu dem Schlusse, daß die „blanden embolischen Aneurysmen sackförmige Rupturaneurysmen mit der Besonderheit des embolischen Ursprungs" seien.

Die beiden Fälle zeigen klar, daß es embolische Aneurysmen gibt, deren Entstehung durch die Annahme rein mechanischer Folgeerscheinungen der Embolie vollkommen verständlich gemacht werden kann.

Trotzdem verlor allmählich, als man die embolischen Aneurysmen besser zu finden und untersuchen gelernt hatte, die mechanische Erklärungshypothese an Kredit zugunsten der bakteriell-toxischen. Zwar als möglich wird die Aneurysmenbildung auf Grund rein mechanischer Folgeerscheinungen einer Embolie nach wie vor zugegeben (und gerade

die mitgeteilten Fälle von THOMA scheinen in diesem Sinne auch von strengen Kritikern der mechanischen Theorie wie v. SCHROETTER (12) anerkannt zu werden) aber den neueren Autoren erscheint doch die infektiöse Entstehung der Aneurysmen wahrscheinlicher, seit EPPINGER in seinem ausführlichen Werk über „Pathogenese, Histogenese und Ätiologie der Aneurysmen“ (9) die „mykotisch-embolischen Aneurysmen“ und ihre Entstehungsweise durch infektiöse Prozesse in der Arterienwand aufs genaueste beschrieben hat. Gegen die PONFICK'sche Anschauung von der Entstehung des embolischen Aneurysmas gibt EPPINGER zu bedenken, daß die aneurysmenbildenden Emboli ja erst nachträglich, im weiteren Verlaufe des Krankheitsprozesses verkalkt sein können, ein Einwand, der sich später auch bei v. SCHROETTER (12) wiederfindet; außerdem sollen nach diesem Autor die Kalkteile der endocarditischen Exkreszenzen meist in weiche Massen eingebettet und zu schwer abreißbar sein, als daß jene mechanische Entstehung der Aneurysmen wahrscheinlich sein könne.

Von der Aneurysmenbildung im Anschluß an infektiös-embolische Insulte gewinnt nun EPPINGER auf Grund der von ihm beobachteten und größtenteils in der erwähnten Arbeit ausführlich beschriebenen Fälle folgende Vorstellung: Der mykotische Embolus verursacht zunächst eine ausgebreitete akute, exsudative Periarteriitis. „In Fortsetzung dieser“ bilden sich dann auch mesarteriitische Infiltrationen, die entzündliche Zerstörung schreitet immer weiter nach dem Lumen vorwärts, wobei sie die muskulösen und elastischen Wandelemente zugrunde richtet und endlich brechen die Entzündungsherde durch die Intima in das Lumen durch. Nun werden die peripherstenen noch erhaltenen Muskelschichten ebenso wie die Adventitia „einfach durch den anprallenden Blutstrom ausgedehnt und so ein Aneurysma gebildet“. „Zweifellos ist das Abgerissenwordensein des elastischen Gerüstes der nächste Grund der Ausbuchtung der tiefsten sc. äußersten Muskelschichten, also des Aneurysmas.“ Der beschriebene Prozeß muß aber nach EPPINGER nicht Aneurysmen hervorrufen, er kann auch zur Geschwürsbildung führen, die genau wie die Aneurysmenbildung vor sich geht, nur bleiben keine passiv dehnungsfähigen Muskulariselemente verschont, die zur Wand eines Aneurysmas ausgebuchtet werden könnten. Und noch eine dritte Möglichkeit besteht: „Erfolgt die gedachte Zerstörung und der Durchbruch der Wandschichten der Arterie rasch und vollkommen, so kann es zur Entwicklung von Hämorrhagieen kommen, die entweder um die betreffende Stelle der Arterie oder in der Adventitia des Gefäßes sich vorfinden.“

Der hier skizzierten Anschauung von der Genese mykotisch-embolischer Aneurysmen steht scharf eine andere gegenüber, nach der der infektiöse Prozeß von innen her, vom Lumen der Arterie aus, nach den äußeren Wandschichten weiterschreitet, also mit einer Endarteriitis und zwar mit einer ulcerierenden beginnt. Diese Entstehungsweise scheint

schon Osler (13, zit. nach Eppinger) für den von ihm beschriebenen Fall angenommen zu haben, später findet sie sich bei verschiedenen Autoren, z. B. angedeutet bei Kaufmann (14), bei Libman (15) wieder und in präzisester Form in dem klaren und kritischen Referat von Benda über das Arterienaneurysma (16). Aus dieser Arbeit seien hier kurz einige in diesem Zusammenhang wichtige Gedanken reproduziert: Die elastischen Fasern der Arterienwand sind sehr nachgiebig; sie bedingen die Dehnbarkeit und Nachgiebigkeit der Gefäßwand. Den Widerstand gegen den Blutdruck hingegen müssen die „leimgebenden Fibrillen" des Bindegewebes liefern, „welches im normalen Zustande in feinen aber ganz regelmäßigen Platten zwischen die elastischen Lamellen gelagert ist". Diese Bindegewebsfibrillen haben bei Ruhelage der elastischen Fasern gewellte Form, werden erst bei Dehnung der elastischen Elemente gestreckt und verhindern eine Zerreißung der Gefäßwand. Ein Aneurysma, (das ja nach den neueren von Benda referierten Anschauungen immer eine irgendwie geartete Kontinuitätstrennung der Gefäßwand voraussetzt) entsteht nur, wenn diese den Zerreißungswiderstand liefernden Bindegewebsfasern einer mechanisch-traumatischen Ruptur oder aber der Einschmelzung im Verlaufe entzündlicher Prozesse anheimfallen. Das letztere ist bei den embolisch-mykotischen Aneurysmen der Fall. Denn „hier bieten die Innenschichten des Aneurysmas etwa das Bild einer ulcerösen Endocarditis hinsichtlich der ausgebreiteten Nekrosen, bakteriellen Einlagerungen, Thrombose dar". Es handelt sich somit um „eine ulceröse Endarteriitis, die sich unter eiteriger Einschmelzung auf die äußeren Schichten der Gefäßwand fortsetzt".

Für die Richtigkeit dieser Anschauungen glaube ich nun Beweise liefern zu können durch die Mitteilung dreier einschlägiger Fälle. Deren erster, der in einem noch relativ frischen Stadium der Erkrankung zur Sektion kam, gestattete eben wegen der relativen Jugend des Prozesses einen recht klaren Einblick in das Wesen der Affektion. Der zweite, zeitlich dem ersten vorausgehende Fall, war klinisch auffälliger durch voll entwickelte Aneurysmen, während die anatomisch-histologische Untersuchung wegen des Alters des Prozesses zunächst zu keinem einwandsfreien Ergebnis führen konnte; erst durch Vergleichung mit jenem ersten Fall wurde hier die Pathogenese in ein helleres Licht gerückt. Der dritte Fall endlich konnte wegen Verweigerung der Obduktion leider histologisch nicht untersucht werden und kann daher nur anhangsweise den beiden anderen angefügt werden; doch gibt die große Ähnlichkeit der klinischen Daten wohl die Berechtigung, ihn mit den ersten beiden zusammenzuschließen zu einem Beitrag zur Lehre von den embolischen Aneurysmen.

Der erste Fall betrifft ein Mädchen von 19 Jahren.

Bereits im 3. Lebensjahr soll Patientin eine Mitralinsuffizienz erworben haben, die zunächst mit schweren Allgemeinerscheinungen, hochgradiger Abmagerung einherging. Dann erholte sich Patientin, fühlte sich gesund und zeigte sich auch körperlichen Anstrengungen gewachsen. Im Mai dieses Jahres (1910) erkrankte sie aufs neue mit Herzklopfen und Appetitlosigkeit und verlor allmählich an Körpergewicht. Pat. lag aber nur 8 Tage zu Bett, glaubte sich dann leidlich gesund, bis Mitte Juli eine Verschlimmerung ihres Befindens eintrat. Es wurde nunmehr Milztumor, Albumen im Harn (im Sediment wenige Cylinder und Erythrocyten) und Erhöhung der Pulsfrequenz bis auf 120 festgestellt. Die Temperatur schwankte in den nun folgenden Wochen in unregelmäßiger Weise zwischen 37,0 und 39,7. Letztere stellt eine steile Zacke am Abend des 19. August dar. Die Abmagerung nahm während dieser Wochen zu. Therapeutisch wurde Radiumemanationswasser gegeben, das Nachlassen der rheumatischen Schmerzen bewirkt haben soll, ferner Salicylpräparate und Secale, Collargoleinläufe ins Rectum, Anusolzäpfchen und China kalisaya Dung. Am 22. August wurde Pat. in die medizinische Klinik in Freiburg aufgenommen.

Die hier vorgenommene Untersuchung ergab folgenden Status:

Schmächtiges, blasses junges Mädchen. Schlechter Ernährungszustand. Gewicht 42,5 kg.

Herz: Relat. Dämpfung: $1^1/_2$ Querfinger vom rechten Sternalrand, III. Rippe, $^1/_2$ cm außerhalb der linken Mamillarlinie. Spitzenstoß 1 Querfinger außerhalb der linken Mamillarlinie unter der VI. Rippe.

Töne: Lautes, schlürfendes systolisches Geräusch über der Herzspitze, deutlicher ansteigender präsystolischer Auftakt, dabei ein systolisches Klingen. Schwächerwerden des systolischen Geräusches nach der Aorta. Der II. Ton an der Aorta sehr laut. Systolisches Geräuseh über der Tricuspidalis. II. Pulmonalton eigentlich nicht besonders verstärkt. Positiver Venenpuls mehrfach, aber nicht konstant zu beobachten. Auch der II. Pulmonalton wechselt in seiner Intensität.

Lungen: Völlig o. B. (bei mehrfacher Untersuchung).

Milz: Deutlich palpabel, perkutorisch deutlich vergrößert. Kein Leberpuls, keine Vergrößerung der Leber, keine Leberschmerzen.

Kein Ascites, keine Ödeme, keine Drüsenschwellungen.

Das rechte Knie und das rechte Fußgelenk schmerzhaft, aber keine Maßunterschiede, auch nicht in der Beinmuskulatur.

Temperatur zwischen 38° und 39°.

Urin: Eiweiß ++ 0,25 ‰, Zucker —, Acidose —. Im Sediment hyaline und granulierte Cylinder, viele rote Blutkörperchen. Urinmenge ca. 1500 ccm.

Blut: 55 % Hämoglobin.

3 200 000 Erythrocyten, 6800 weiße Blutkörperchen, 80 % Leukocyten, 20 % Lymphocyten.

Über den weiteren Verlauf der Krankheit berichtet die Krankengeschichte:

25. VIII.: Pirquet negativ.

3. IX.: Abklingen der Temperatur. Keine Schmerzen in den Gelenken. Urin: Eiweiß ++ 1,0 ‰. Sediment: unverändert.

6. IX.: Hämorrhagische Petecchien an der Haut der linken Hand. Gelenkschmerzen im linken Ellenbogen.

I. X.: Dauernd hohes Fieber. Herzbefund unverändert. Lungen o. B. Urin: 2 ‰ Albumen; im Sediment reichlich Erythrocyten. Keine Schmerzen,

keine Stauungserscheinungen. Seit gestern zahlreiche kleine Petecchien und Hautblutungen am Hals und Rumpf.

14. X.: Venenpunktion. Blutkultur steril. Es waren nur 2—3 ccm Blut zu gewinnen.

6800 Leukocyten, 86 % m. L., 14 % Lymphocyten.

Schmerzen im rechten Fuß. Schmerzen im rechten Kiefergelenk.

25. X.: Dauernd hohes Fieber. Prickelnde Schmerzen im rechten Fuß. Druckempfindlichkeit des rechten N. femoralis unter dem POUPART'schen Bande. Am rechten Knie (Patella) eine äußerst druckempfindliche Stelle. Kiefergelenk besser.

28. X.: Anästhetische Zone an der rechten Fußsohle, den ersten beiden Zehen, der Außenseite des Fußes, und der Innenseite des Unterschenkels. An der Patella jetzt eine ca. zehnpfennigstückgroße Rötung, der schmerzhaften Druckstelle entsprechend.

1. XI.: Am rechten großen Zeh jetzt eine hyperästhetische Zone; die anästhetische Zone hat sich nach oben etwas ausgedehnt. Läßt aber die Gegend des Schienbeins frei und zieht sich an beiden Seiten bis zur Mitte des Unterschenkels herauf.

9. XI.: In der Nacht Embolie der rechten Arteria fossae Sylvii: Hemiparese links. Parese des unteren Facialis rechts. Zunge weicht nach links ab. Lallende Sprache. Getrübtes Sensorium. Läßt unter sich. Störungen der Augenmuskulatur. Kopf neigt sich nach rechts.

10. XI.: Hohe Temperatur, um 40 °. Sensorium völlig getrübt. In der gelähmten Seite treten Spasmen auf. Puls um 140. Atmung zwischen 30 und 40. Schlucken erschwert.

11. XI.: Status idem. Verfall. Spastische Lähmung links, äußerst geringe Nahrungsaufnahme.

12. XI.: Temperaturfall. Puls steigt, ebenso Atmung. Beginnendes Rasseln in der Trachea. Husten. Völlige Benommenheit. Beginnender Decubitus. Reizerscheinungen im rechten Arm, besonders Unterarm und Mittelfinger.

14. XI.: $^1/_2$6 Uhr morgens Exitus letalis.

Die Temperatur hielt sich während der Beobachtung in der medizinischen Klinik (22. VIII. bis 14. XI. 1910) in wenig regelmäßiger Kurve zwischen 37 ° und 40 °. Einmal — am 7. IX. — sank sie früh bis auf 36°; am Nachmittage des auf die Embolie der Arteria fossae Sylvii folgenden Tages stieg sie bis auf 40,2 °, 2 Tage vor dem Tode sank sie wieder bis auf 37,6 °.

Das Gewicht der Kranken war bei der letzten Wägung am 25. X. auf 41,8 kg gesunken.

Die Diagnose des Klinikers lautete: Endocarditis mitralis recidiva. Embolie der rechten Arteria fossae Sylvii, Erweichungsherd. Hemiplegie links. Bronchopneumonie. Nephritis haemorrhagica. Multiple Embolieen.

Aus dem Sektionsprotokoll (Nr. 437, 1910, 15. XI., Prof. ASCHOFF) sei folgendes mitgeteilt: Auffallend trockene Beschaffenheit des Fettgewebes über dem Herzbeutel. In der linken Pleurahöhle befindet sich eine schmutzig gefärbte Flüssigkeit, ähnlich wie in der Bauchhöhle. Herzbeutel liegt in gewöhnlicher Ausdehnung frei. Beide Pericardblätter sind vollständig verwachsen und lassen sich nur mit Mühe trennen. Im rechten Ventrikel und Vorhof fast nur Speckhautgerinnsel. Mitralis für zwei, Tricuspidalis für drei

Finger durchgängig. Rechter Ventrikel im Conusteil erweitert. Wandstärke nur 2—3 mm. An den Pulmonal- und Tricuspidalklappen nichts Besonderes. Foramen ovale geschlossen. Kein Thrombus. Beim Eröffnen des Ostium mitrale sieht man, besonders am Aortenzipfel, ausgedehnte Verdickungen und Verwachsungen der Sehnenfäden. Ein Teil der Sehnenfäden und zwar im mittleren Abschnitt der Klappe fehlt vollständig. Nur noch stumpfartige Reste befinden sich am verdickten Klappenrand. Der vordere Schenkel des Reizleitungssystems zieht als falscher Sehnenfaden quer durch das Lumen. Aortenklappen zart, o. B. An den Sehnenfädenstümpfen der Mitralis finden sich durchscheinende Auswüchse. Diese warzigen Wucherungen sitzen auch am oberen Rande des Segels und setzen sich auf das Vorhofsendocard fort, bis in das Herzohr hineinreichend. Coronararterien beiderseits zart, frei von Verstopfungen. An der Muskulatur des linken Ventrikels an der Hinterwand zahlreiche kleine, helle, zum Teil grau gefärbte Flecken. Aorta ascendens 62 mm breit, im übrigen o. B. Aus Herz und großen Gefäßen entleeren sich zusammen kaum 50 ccm Blut.

Schädeldach asymmetrisch. Nähte alle wohlerhalten, Dolichocephalie. Dura in normaler Spannung. Rechts nichts Besonderes. Links im Gebiete der vorderen Zentralwindung im Gebiete des Armzentrums eine zwischen Dura und Pia gelegene ca. fünfpfennigstückgroße flache Eiteransammlung, gelbgrünlich, zäh. Etwas abwärts, nach dem Zentrum des Ellenbogens findet sich eine leichte Einsenkung der Oberfläche. Im Duralsack sehr viel trübe Flüssigkeit. In der linken hinteren Schädelgrube kalkweiße Flecken. Im linken Sinus transversus Speckhaut, nebst Cruor. Hypophyse nicht vergrößert. Auf dem Durchschnitt durch die rechte Carotis sieht man eine vollständige Verstopfung des Lumens. Die Konsistenz des Gehirns ist am rechten Temporallappen, wie überhaupt rechts, etwas weicher wie links. Besonders auffallend wird das beim Eröffnen der rechten SYLVIUS'schen Grube. Ca. 1 cm nach Abgang der Arteria fossae Sylvii von der Carotis sieht man das Gefäß in eine zäh-eiterige Masse auf einige Millimeter weit eingebettet. Das Gefäß erscheint auf ca. 3 mm von der Durchschneidungsstelle der Carotis an prall gefüllt durch einen nicht verschieblichen derben Blutpfropf von bald hellerer bald dunklerer Färbung. Ramus communicans anterior rechts mit halbflüssigem Blut gefüllt. Die linke Arteria fossae Sylvii collabiert, enthält nur geringe Mengen von Blut. Arteria basilaris an der Teilungsstelle in die Arteriae profundae cerebri posteriores frei von Besonderheiten.

Linke Nebenniere relativ groß; sehr wenig Marksubstanz. Linker Ureter o. B. Retroperitoneale Lymphknoten in der Höhe der Niere stark gerötet. Kapsel der linken Niere leicht abziehbar, Niere auffallend weich, an der Oberfläche fleckig gerötet. Makroskopisch keine Infarkte. Ganzes Nierenbecken ausgefüllt mit ganz feinem, rotbraunem Gries. Keine besondere Rötung der Niere, ganze Niere im Durchschnitt gequollen, Zeichnung der Rinde jedoch noch erkennbar; rote Fleckung in den Pyramiden; keine Blutpunkte. Rechte Nebenniere ganz fest. Blut der Cava inferior förmlich gehärtet. Rechte Nebenniere in toto gehärtet. Kapsel leicht abziehbar; oberer Pol deutlich gehärtet. Im Nierenbecken rechts keine Harnsäuregriesbildung. Auf dem Durchschnitt erscheint die Niere bis zum oberen Pol durch Formol gehärtet. Im übrigen gleiche Beschaffenheit wie links. In der Nachbarschaft des fixierten Poles deutlich weiße Flecken.

Milz: Gewicht 380 g; Länge 20, Breite 10, Dicke $3^1/_2$ cm. Am vorderen Rand kirschgroße heller gefärbte Partie. Auf dem Durchschnitt sieht

man die Pulpa fleckig gerötet, MALPIGHI'sche Körperchen deutlich, scharf begrenzter anämischer Infarkt.

Am rechten Nervus cruralis und seinen Verzweigungen überall normal weiße Färbung, keine Blutpunkte. Rechte Arteria iliaca frei von Verstopfungen. Dicht unter dem Ligamentum Poupartii beginnt Verstopfung der Arteria femoralis durch festhaftenden Embolus, welcher wenige Zentimeter weiter eine deutliche eiterige Einschmelzung zeigt.

Im rechten Kniegelenk kein vermehrter Inhalt. Knorpel überall intakt. Auf der Vorderfläche der Patella eine lebhafte Gefäßinjektion, entsprechend der vom Kliniker als schmerzhaft bezeichneten Stelle. An der Synovialis findet sich ausgesprochene Injektion. Auf der linken Seite im Kniegelenk keine Rötung, dagegen Vermehrung der Flüssigkeit wie rechts.

Pathologisch-anatomische Diagnose.

Rezidivierende ulceröse Thromboendocarditis der Mitralissegel. Parietale Endocarditis des linken Vorhofes. Geringe Dilatation und Hypertrophie des linken Ventrikels. Völlige Obliteration der Pericardhöhle. Septische Embolie der rechten Arteria fossae Sylvii. Beginnende Erweichung der rechten Hemisphäre. Subduraler Eiterungsherd über dem Gebiet der linken vorderen Zentralwindung (Gebiet des Humerus und des Cubitalgelenkes). Septische Embolie der rechten Arteria femoralis in der Höhe der Arteria profunda. Septischer Milztumor mit Infarktbildung. Eiterige Bronchitis, besonders links. Atelektase des linken Unterlappens, postmortale Erweichung des Magens und Ösophagus. Corpus hämorrhagicum im rechten Eierstock. Hyperämie des rechten Kniegelenkes, leichter seröser Erguß im linken Kniegelenk. Umschriebene Hyperämie an der rechten Patella. Submiliare Blutungen an der Schleimhaut von Pharynx, Larynx und Trachea, sowie an der Haut des Halses und der Brust.

Mikroskopischer Befund.

In der Niere findet sich eine ganz schwere, ausgedehnte Glomerulusaffektion im Sinne der LÖHLEIN'schen herdförmigen hämorrhagischen Glomerulonephritis; die Mehrzahl der Glomeruli zeigt partielle oder totale fibrinoide Degeneration ihrer Schlingen. Daneben bestehen deutliche blutige Ergüsse in die gewundenen Kanälchenabschnitte. Nebenniere zeigt keine Veränderung der an und für sich normalen Marksubstanz. In den Tonsillen reichlich Leukocytenpfröpfe, im Tonsillengewebe selbst und subepithelialen Gewebe Anhäufung von Leukocyten. Im Wurmfortsatz keine frische Entzündung im Sinne von KRETZ. Die Synovialis des linken Kniegelenks zeigt geringe Zellvermehrung in den innersten Schichten. Sonst keine Zeichen von Entzündung. Nervus femoralis o. B. In jugularem Lymphknoten etwas Blutresorption.

Soweit das Sektionsprotokoll. — Die unmittelbar nach der Sektion vorgenommene genauere Untersuchung der Oberschenkelgefäße noch in situ ergab folgendes: In der rechten Arteria femoralis befindet sich ein Thrombus von ca. 7 cm Länge. Er beginnt etwa 2 cm unterhalb des Ligamentum Poupartii und liegt — bis auf wenige Millimeter am oberen Pol — der Arterienwand fest an. Der oberste

Teil des Thrombus ist von ziemlich fester Konsistenz und läßt trotz blutiger Imbibition noch eine gewisse Riffelzeichnung erkennen. Ungefähr 27 mm unterhalb des oberen Poles beginnt der Thrombus weich zu werden, und in seinem untersten Teile zeigt er ausgesprochene eiterige Beschaffenheit. Die Übergangsstelle des härteren Teiles in den erweichten entspricht — nach der Topographie der linksseitigen, in gleicher Weise präparierten Schenkelgefäße beurteilt — ungefähr der Abgangsstelle der Arteria profunda femoris. Die linke Arteria femoralis sowie beiderseits die Femoralvenen und alle Vasa iliaca sind frei von jeder Veränderung. Nach Feststellung dieses Befundes wurden das embolisierte Stück der rechten und das entsprechende der normalen linken Arteria femoralis herausgeschnitten (wobei eine elastische Verkürzung der Stücke stattfand) und zwecks mikroskopischer Untersuchung in die Fixierungsflüssigkeit (Formol-Müller, 1 : 9) gebracht. Bei der Besichtigung der Präparate am nächsten Tage (etwa 22 Stunden nach dem Einlegen) zeigte sich nun an der rechten Arteria femoralis eine ganz deutliche aneurysmatische Erweiterung in der Höhe des Thrombus, wo er schon ausgesprochene Erweichung zeigt (vgl. Taf. III Fig. 1). Bei der Untersuchung am Tage vorher war, obwohl mit besonderer Aufmerksamkeit darauf geachtet wurde, auch keine Andeutung eines Aneurysmas gefunden worden. Das nun konstatierte Aneurysma war also als ein durch die Fixierungsflüssigkeit hervorgebrachtes Kunstprodukt aufzufassen. Aber dieses Kunstprodukt ist für das Verständnis des vorliegenden Krankheitsprozesses sehr wertvoll und lehrreich. Die Entstehung des Aneurysmas in der Fixierungsflüssigkeit könnte etwa so erklärt werden: Die bei der Fixierung eintretenden Gerinnungen bewirkten eine Kontraktion der Gefäßmuscularis (als Analogon könnte man etwa die Totenstarre anführen, bei der es sich ja auch um eine auf Eiweißgerinnung beruhende Muskelkontraktion handelt). An der Haftstelle des Embolus hatten nun schwere Schädigungen der Muscularis stattgefunden, es waren nur noch Reste von ihr vorhanden (wie durch die mikroskopische Untersuchung nachher vollkommen bestätigt wurde); somit konnte die Muskelkontraktion an der geschädigten Stelle weniger ergiebig sein als an den ober- und unterhalb gelegenen und damit war die Bildung eines — gewissermaßen relativen — Aneurysmas gegeben. Der Wert dieser postmortalen Bildung besteht nun darin, daß sie zeigt, was bei länger dauerndem Leben der Patientin schon intra vitam hätte erfolgen müssen, bei der nächsten, aus irgendeinem Grunde erfolgenden stärkeren Kontraktion der muskulösen Gefäßwandelemente (was allerdings auch ohnedies durch den Blutdruck bei fortschreitender Schwächung der Widerstandsfähigkeit der Gefäßwand hätte erfolgen können). Dieser Befund schlägt so die Brücke zu den beiden anderen, noch zu beschreibenden Fällen, in denen große, ausgebildete Aneurysmen im klinischen und anatomischen Bilde dominieren. Durch diese glückliche Zusammensetzung des beobachteten Materials aus jüngeren und älteren Stadien der

Aneurysmenbildung wurde es ermöglicht, einen genaueren Einblick in das Werden der embolischen Aneurysmen zu gewinnen.

Die weitere Untersuchung des beschriebenen Falles erfolgte nun in der Weise, daß das Mittelstück des gewonnenen Gefäßpräparates (M der Fig. 1 auf Taf. III), das das Aneurysma mit dem erweichten Thrombusteil enthielt, in Paraffin eingebettet und in Serien geschnitten und von den angrenzenden Teilen oben und unten je eine Scheibe (I und II der Fig. 1 auf Taf. III) abgetragen wurde, die die ersten orientierenden Gefrierschnitte lieferte, worauf dann der Rest ebenfalls in Paraffin eingebettet und geschnitten wurde. Außerdem kam noch ein viertes Stück des Präparates zur Untersuchung (III der Fig. 1 auf Taf. III, Gefrierschnitte) in Gestalt des Stückes der Wand der rechten Arteria femoralis, das der oberen Spitze des Thrombus gegenüber lag, ohne mit ihr in fester Verbindung zu stehen. Endlich wurde noch zur Kontrolle das die Abgangsstelle der Profunda enthaltende Stück der linken Arteria femoralis mikroskopisch untersucht. Gefärbt wurden die meisten Schnitte mit dem van Gieson-Gemisch unter Kernvorfärbung mit Hämatoxylin und Kombination mit der Weigert'schen Elastinfärbung, einzelne mit Hämatoxylin-Eosin-Weigert-Gemisch, wieder andere mit Kresylviolett sowie mit polychromem Methylenblau und nach Gram auf Kokken und endlich mit Karbolfuchsin auf Tuberkelbazillen.

Das erste Resultat der histologischen Untersuchung war die sichere Feststellung, daß es sich um einen auf dem Teilungssporn zwischen Femoralis und Profunda reitenden Embolus handelte (was übrigens schon die makroskopische Untersuchung wahrscheinlich gemacht hatte, da eine vorsichtig in das distale Ende der Profunda eingeführte Sonde den Thrombus in der Gegend des Aneurysmas bewegt hatte). Es findet sich nämlich in den oberen Schnitten der oberen Scheibe (I) außer dem freien Lumen der Vena femoralis nur das der Arteria femoralis, das den an einer Stelle der Wand festhaftenden Embolus enthält. Schon in den unteren Schnitten dieser Scheibe zeigt sich das Arterienlumen etwas länglich ausgezogen, in den obersten Schnitten des Stückes M treibt die das Lumen hier ganz ausfüllende Thrombenmasse einen deutlichen Fortsatz in einer der angrenzenden Wand der Vena femoralis im großen und ganzen parallelen Richtung vor, weiter unten springen dann von den beiden längeren Seiten des Lumens zwei spornartige Bildungen weiter und weiter vor, zerschnüren immer mehr den Thrombus in einen größeren und einen kleineren Teil und fließen schließlich zu einer Scheidewand zusammen. Diese Wand zeigt zunächst noch in hohem Maße die deletäre Wirkung des Embolus, gewinnt aber, je weiter man nach abwärts kommt, an normalen Gewebselementen (von der Struktur einer Gefäßadventitia) und zeigt sich endlich (in den unteren Schnitten der unteren Scheibe (II)) als ein Gebilde, das aus den Wänden zweier Arterien mit zwischengelagertem Fettgewebe besteht.

Der Embolus zeigt in den obersten Schnitten das Aussehen eines einfachen Blutgerinnsels: es finden sich teils homogen, teils mehr körnig oder faserig aussehende Fibrinmassen, die allmählich einige, nach unten an Zahl zunehmende korpuskuläre Blutelemente einschließen. Diese weißen und roten Blutkörperchen schließen sich dann fester zusammen, und bilden weiter regelmäßige Lamellen, so daß schließlich das Bild eines echten geschichteten Thrombus zum Vorschein kommt. In der Gegend der stärksten Giftwirkung (an der hochgradigen Wandzerstörung beurteilt) wird dann dies Bild verwischt: der Thrombus zerfällt in zahlreiche kleine Bröckel, die vielfach mit Nekrosen und kleinen Abszessen durchsetzt sind. Dann nimmt der Embolus wieder regelmäßigeren Thrombuscharakter an und zeigt ganz unten endlich wieder teilweise das Aussehen eines Gerinnsels. Seine Randzone weist verschiedene, offenbar von der Intensität seiner Giftwirkung abhängige Veränderungen auf: Während ganz oben vereinzelte in die Gerinnselmasse einwachsende Bindegewebszellen mit geringer Faserbildung eine nur geringe Wandreaktion auf die Embolie bekunden, werden weiter unten förmliche Wälle von Granulationsgewebe sichtbar, noch weiter abwärts sieht man dann Abszesse und nekrotische Herde als Zeugen stärkster Infektion; dann klingt die Giftwirkung allmählich wieder ab, die Nekrosen werden seltener, das Granulationsgewebe nimmt wieder zu. In den untersten Schnitten endlich enthält das Lumen der Arteria profunda nur noch ein von sonstigen Veränderungen völlig freies Gerinnsel (bei fast schon normaler Gefäßwandstruktur), während auf gleicher Höhe das Bild des Femoralisinhaltes noch einige Reaktionserscheinungen: leukocytäre Herde, vereinzelte Bindegewebsfasern erkennen läßt. Dementsprechend ist auch die Wand der Arteria femoralis hier noch stärker verändert als die der Profunda.

Nach alledem haben wir uns das embolische Geschehen des Falles etwa so vorzustellen: ein durch den Blutstrom von der Wand des linken Herzens losgerissener Thrombus fuhr als Embolus in die rechte Arteria femoralis. Hier wurde er von dem Teilungssporn zwischen Femoralis und Profunda aufgespießt und zwar so, daß sein eines Ende in die Profunda zu liegen kam, das andere, wohl längere, hingegen in die Femoralis hinabhing. Oben und — in geringerem Grade — wohl auch unten schlossen sich dann einfache Gerinnungen an den Embolus an. Wie aus den Gefäßwandveränderungen hervorgeht, war dem Embolus eine hochgradige Infektiosität eigen, deren stärkste Wirkungen in den mittleren und unteren Teilen des Stückes M sich dokumentieren, also an der Stelle, wo die Arteria profunda aus der Femoralis entspringt, und wo dann später das Aneurysma sich bildete. Nach oben und unten von dieser Stelle klingt dann die Giftwirkung des Embolus allmählich ab, wie nunmehr erwiesen werden soll durch detaillierte Beschreibung der in den Gefäßwänden gefundenen Veränderungen.

Es sollen hierbei nicht die einzelnen Wandschichten in ihrem Verhalten durch die ganze Länge des Präparates hindurch verfolgt werden, da die entzündliche Einschmelzung ziemlich schnell den größten Teil der Wandbreite zerstört; vielmehr sollen Querschnittsbilder gegeben werden, die die beiden Arterien und die Vena femoralis nebst zwischenliegendem Gewebe gleichzeitig umfassen. Das Verhalten der Intima wurde dabei nur nach der Beschaffenheit der Membrana elastica interna beurteilt, da die gleich nach dem Tode einsetzende Abschilferung des Endothels ja eine zuverlässige Beobachtung desselben vereitelt.

In den obersten Schnitten, von der Stelle, wo der Embolus der Wand noch nicht anliegt, zeigt die Wand der Arteria femoralis noch völlig normale Struktur. Alle Schichten sind deutlich erkennbar, nirgends finden sich zellige Infiltrationen oder Nekrosen. Sowie aber der Embolus der Wand fest anliegt, beginnen sehr auffallende Veränderungen. An der Stelle, wo er der Wand eben — mit ca. $^1/_6$ seiner Peripherie — anliegt, ist von Elastica interna und Muscularis nichts mehr, von der Elastica externa nur noch unregelmäßig gebaute, größtenteils schlecht gefärbte Reste zu sehen, wobei freilich zu berücksichtigen ist, daß er beim Aufschneiden des Gefäßes nach Ausweis des mikroskopischen Bildes, teilweise von der Wand wieder losgelöst wurde. Der Embolus ist mit der größtenteils noch unversehrten Adventitia durch eine dicke Schicht von Granulationsgewebe verbunden, das an die Stelle der zerstörten inneren Gefäßwandschichten getreten ist. Dieses Granulationsgewebe ist reich an Zellen: Rundzellen und Fibroblasten, und enthält einige Gefäße und wenige junge Bindegewebsfasern. In die intakte Adventitia geht es in der Weise über, daß sich allmählich mitten in ihm einige Reste unversehrten Adventitiagewebes mit unregelmäßig gelagerten, erst schlecht, dann kräftiger gefärbten elastischen Elementen finden. Gleiches oder ganz ähnliches Granulationsgewebe findet sich noch an verschiedenen Stellen in Streifen und Herden in die Adventitia eingesprengt; teilweise sind Verbindungen dieser Herde untereinander und mit dem zuerst geschilderten Streifen zwischen Embolus und Adventitia zu erkennen, teils erscheinen sie auch isoliert; an wenigen Stellen ist ein Zusammenhang dieser Herde von Granulationsgewebe mit Vasa vasorum ersichtlich, doch erscheinen die letzteren in ihrer überwiegenden Mehrzahl ebenso wie ihre nächste Umgebung frei von zelliger Infiltration und Verstopfungen. Die vom Embolus nicht berührten Stellen der Arterienwand bieten keine Besonderheiten, nur nach der Haftstelle zu wird eine Verdünnung und partielle Unterbrechung der elastischen Häute sowie eine beträchtliche Verschmälerung der Muscularis erkennbar, so daß diese Wandteile nach der Haftstelle zu eine keilförmige Zuspitzung erfahren. Die Einwirkung des durch den Embolus erhöhten Druckes und die größere Empfindlichkeit der Muskulatur gegenüber den elastischen Fasern kommt an mehreren Stellen sehr hübsch in einem dichteren Zusammenrücken der in der normalen Gefäßmuscularis nur in ganz feinen Fäden und Netzen verteilten elastischen Elemente zum Ausdruck. Von sonstigen pathologischen Veränderungen findet sich in den Schnitten dieser Höhe nur noch eine polsterartige, ziemlich kernarme Wucherung der Venenintima.

In den untersten Schnitten der Scheibe I ist die Zerstörung der Wand schon beträchtlich weiter fortgeschritten. Normale Struktur kann nun auch in den Teilen der Wand nicht mehr festgestellt werden, die mit dem Embolus nicht in direkte Berührung kommen. Die innere elastische Lamelle ist an solchen Stellen zwar noch vorhanden (wenngleich auch aus dem Zusammen-

hang mit der Media gelöst), aber die Media ist sehr arm an elastischen Fasern, muskulöse Elemente finden sich in ihr nur in geringer Zahl und an ihrer Stelle ziemlich reichlich straffes Narbengewebe. Auch sind hier und da nekrotische Herde in sie eingesprengt, die dann weiter adventitialwärts vordringend, fleckförmige Zerstörungen der Elastica externa bewirken. An einer Stelle zeigt sich auch eine Aufsplitterung der Media in einzelne Lamellen durch eingedrungenes Blut, etwa in der Art eines Aneurysma dissecans. An der Haftstelle zeigt dann das zellreiche Granulationsgewebe, das hier besser durchblutet und andrerseits reicher an jungen Bindegewebsfasern erscheint, einen bedeutenden Fortschritt im Vergleich zu den oberen Schnitten. Seine Massen dringen hier weiter nach der Peripherie zu und in breiteren Zügen in die Adventitia ein, bilden teilweise die Umhüllung richtiger Abszesse der Adventitia und grenzen hier und da an nekrotische Flecken. Jene Abszeßbildung schließt sich aber nirgends an die Vasa vasorum an; diese sind, soweit sie nicht das Granulationsgewebe mit Blut versorgen, in durchaus unverändertes umgebendes Gewebe gebettet. Nach der ganzen Art des Prozesses hat man den Eindruck, daß er sich auf dem Wege der Lymphspalten von innen her nach der Peripherie ausbreitet. — Von der Abszeß- und Nekrosenbildung zeigt sich auch der Embolus betroffen.

Dies Bild bieten mit geringen Variationen auch die oberen Schnitte des Mittelstückes (M), nur daß hier allmählich die oben schon geschilderte längliche Ausziehung des Lumens und das allmähliche Hervortreten der Seitensporne beginnt, das die Nähe der Abgangsstelle der Arteria profunda anzeigt. Hinter dem lateralen Sporn (also auf der der Vene abgewandten Seite) wird in den Schnitten des Mittelstückes eine quer oder schräg getroffene kleine Vene sichtbar, deren Lumen durch proliferierende Endophlebitis stark eingeengt ist. Die Vena femoralis zeigt weiter die schon beschriebene polsterartige Verdickung ihrer Intima, ihre Wandung wird sonst aber (außen) durch den die Arterienwand zerstörenden Einschmelzungsprozeß nicht berührt.

In weiter abwärts gelegenen Schnitten, für die das in Fig. 2 auf Taf. IV abgebildete Präparat als Beispiel dienen mag, sind die zerstörenden Folgeerscheinungen der Embolie nun in den Wänden zweier Gefäße zu beobachten, in denen der Arteria femoralis und der Profunda. Die Scheidewand zwischen beiden zeigt (deutlich erst in den unterhalb des abgebildeten gelegenen Schnitten) in der Mitte unversehrte adventitielle Elemente; von beiden Lumina her aber wird sie arrodiert. Ihr mittlerer, intakter Bestandteil gewinnt nach unten zu an Breite, wie denn überhaupt weiter abwärts die Intensität des Einschmelzungsprozesses allmählich nachläßt. Zunächst aber (siehe Taf. IV Fig. 2) sind noch hochgradige Zerstörungen zu beobachten. Der Embolus zeigt — besonders in der Femoralis — ausgedehnte Nekrose und eiterige Einschmelzung. Eine Elastica interna ist bis auf ganz kleine verlagerte Reste (E.i. der Fig. 2 auf Taf. IV) nirgends mehr zu sehen. Die Muscularis zeigt den Einschmelzungsprozeß in verschiedenen Stadien und Intensitätsgraden: einzelne nekrotische Partieen wechseln mit Eiterungen, an manchen Stellen findet sich Granulationsgewebe, an anderen kernärmeres Binde-, also Narbengewebe. In ihrer an das normale Bild erinnernden Eigenart tritt sie nur an zwei Stellen der überhaupt weniger zerstörten Profunda deutlicher hervor, wo sie sich ebenso verändert zeigt, wie es schon für einige der oberen Schnitte beschrieben wurde: Armut an elastischen und muskulösen Elementen, Vorherrschen kernarmen Narbengewebes (M der Abbildung 2). Auch die Elastica externa ist in der Profunda auf größere

Strecken erhalten als in der Femoralis, doch finden sich gerade in diesen erhaltenen Teilen der Profunda jene schon oben beschriebenen und wohl als Nekrosen zu deutenden runden Herdchen, die in der Kontinuität der blauschwarz gefärbten Elastica externa helle Flecken aussparen. In der Gegend der stärksten Wandzerstörung (an der Scheidewand) ist die Elastica externa in beiden Gefäßen abgerissen und ersichtlich zusammengeschnurrt: hier zeigen einige ihrer Wellen eine größere Amplitude. Die Rißenden sind teils eingerollt, teils mehr in einzelne Fasern aufgesplittert. Dieselbe Zerfaserung in ihre Elemente ist auch in den zahlreichen Fragmenten an den Stellen besonders starker Zerstörung in der Femoraliswand zu sehen. Hier bezeugen teilweise nur kleine Klümpchen elastischer Substanz und feine, zum Teil nur schwach gefärbte Fäden ihr ehemaliges Vorhandensein. Die Adventitia weist wieder Herde und Flecken kernreichen Granulationsgewebes auf, das an einigen Stellen noch als solche kenntliche nekrotische Herde organisiert; daneben, besonders in den tieferen Präparaten auch schon einige kleine Abszesse. Noch ist jener Vene mit der proliferierenden Intima zu gedenken. In den tieferen Schnitten zeigt sie sich mehr und mehr längs-getroffen, endlich sieht man ihre Mündung in die Vena femoralis und erkennt nun in der mehrfach erwähnten polsterartigen Intimaverdickung dieses Gefäßes den letzten Ausklang der Endophlebitis obliterans der kleinen Vene.

In den untersten Schnitten des Mittelstücks (M) und denen der unteren Scheibe (II) gewinnt die Profunda schnell ihr normales Aussehen wieder. Nur in der Gegend der Scheidewand breitet sich zunächst noch Granulationsgewebe in ihr aus an Stelle der inneren Wandschichten bis in die zentralen Teile der Adventitia hinein. Die Wand der Femoralis zeigt sich tiefer hinab noch verändert. Doch gewinnt auch sie mehr und mehr an normalen Elementen: In der Adventitia findet sich Granulationsgewebe nur noch an der Scheidewand, immer größere Strecken normaler Elastica externa werden sichtbar, eine allerdings noch vielfach mit Granulationsgewebe vermengte Media hebt sich hervor und selbst Stücke von Elastica interna sind zu finden. Ein den meisten dieser untersten Schnitte eigentümlicher Befund sind Riesenzellen mit sehr zahlreichen Kernen, die teils in Halbmond-, teils in Ring- oder Kalottenform angeordnet sind.

Die bakteriologische Untersuchung ergab keinen für die Klärung des Falles brauchbaren Befund. Impfungen aus dem Herzblut und dem Meningealeiter (auf Agar und Bouillon) lieferten keine Kulturen. Von den Tonsillen wurde ein hämolytischer Streptococcus gezüchtet, der aber bei systematischen Untersuchungen von Herrn Dr. Davis auf sehr vielen Tonsillen gefunden wurde, auch wenn nicht gleichzeitig Herz- oder Gelenkerkrankungen bestanden. Aus der Milz konnten grampositive Staphylokokken, Stäbchen und fragliche Streptokokken gezüchtet werden. Eine mit diesen geimpfte Maus starb nach 2 Tagen, ein mit ihnen geimpftes Kaninchen nach $1^1/_2$ Tagen; letzteres wies allerdings bei der Sektion eine Pneumonie (bei unveränderten übrigen Organen) auf und mag an dieser zugrunde gegangen sein. In beiden Fällen fand sich Staphylococcus aureus im Herzblut. In den mikroskopischen Schnitten von den verschiedensten Stellen des Gefäßes konnten trotz mehrfacher genauer Untersuchung keine Kokken und keine Tuberkelbazillen nach-

gewiesen werden. Auch in den endocarditischen Auflagerungen wurden keine Bakterien gefunden.

Aber trotz dieses negativen Bakterienbefundes, der ja bei einer in letzter Instanz auf rheumatische Infektion zurückzuführenden Erkrankung nicht sehr überraschend ist, kann aus den histologischen Bildern eine ziemlich genaue Vorstellung über das Wesen und die Entwicklung der Krankheit gewonnen werden: es handelt sich um einen von dem Embolus ausgehenden septischen Prozeß, der die Arterienwand zunächst in ihren innersten Teilen arrodiert und dann immer weiter nach außen, nach der Adventitia zu vordringt, also um eine Endarteriitis ulcerosa, wie man nach Analogie der entsprechenden Herzerkrankung den Prozeß wohl nennen kann. Dafür, daß die Erkrankung in umgekehrter Richtung — von der Adventitia aus nach dem Lumen zu — weiterschreitet, finden sich keine Anhaltspunkte; die von Eppinger (9) angenommene Entstehungsweise embolischer Aneurysmen: Beginn der Wandveränderung in Gestalt einer von den Vasa vasorum ausgehenden exsudativen Periarteriitis ist also für den eben beschriebenen Fall abzulehnen. In diesem finden sich vielmehr die stärksten Zerstörungen der Gefäßwand in deren innersten Schichten und klingen dann nach der Adventitia zu ab. Im übrigen sind die verschiedensten Grade der dem Embolus innewohnenden Giftwirkung zu erkennen: wo diese am stärksten war, bezeugen Nekrosen das vorläufige Versagen der Abwehrkräfte des Körpers, an anderen Stellen finden sich Abszesse, wieder an anderen stellen sich Wälle und Herde von Granulationsgewebe der vordringenden Zerstörung entgegen oder organisieren schon abgestorbenes Gewebe, und an einigen Punkten (in der Media) ist es schon zur Ausbildung richtiger Narben gekommen.

Den einzigen Einwand gegen die hier skizzierte Auffassung der Wandveränderungen als durch septisch-eiterige Einschmelzung bedingt könnte man in dem Vorhandensein der Riesenzellen finden. Da sich aber in keinem der vielen untersuchten Präparate sonstige für Tuberkulose oder Syphilis charakteristische Veränderungen fanden, da auch mehrfache Färbungen auf Tuberkelbazillen keine solchen nachweisen ließen (eine Färbung auf Spirochäten konnte wegen dazu ungeeigneter Fixierung des Präparates nicht vorgenommen werden), so können Tuberkulose und Syphilis als Ursachen der beschriebenen Prozesse ausgeschlossen werden. Die Riesenzellen sind entweder als Phagocyten aufzufassen, wie Aschoff u. Wrede (17) sie bei Endocarditis beschrieben haben, oder als Riesenzellen, wie sie auch bei der syphilitischen Mesaortitis beobachtet worden sind, als richtige Fremdkörperriesenzellen (vgl. Benda (16) u. Marchand (16a)), die sich den Stümpfen der vom syphilitischen Granulationsgewebe durchbrochenen elastischen Lamellen anlegen. Freilich konnte in meinem Fall eine solche sichere Beziehung

der oft lokal gehäuften Riesenzellen zu Resten der Wandelemente nicht nachgewiesen werden. Ebensowenig gelang, wie schon erwähnt, der Nachweis spezifischer Kokken im Leibe der Riesenzellen. Man könnte, zumal nach einer mündlichen Mitteilung von Herrn Prof. Aschoff in dem 1901 von ihm beschriebenen Falle die Färbbarkeit der Kokken auch nur eine geringe gewesen ist, wohl daran denken, daß in meinem Falle die Bakterien bereits abgestorben waren. Eine sichere Entscheidung über die Bedeutung der Riesenzellen kann ich nicht bringen.

Der zweite Fall betrifft einen 33jährigen Mann, der nicht im Spital lag, sondern in poliklinischer Behandlung stand. Aus den dementsprechend etwas spärlicheren klinischen Daten geht hervor, daß Patient schon als Kind herzleidend gewesen sein will, und daß er das erste Mal wegen Nasenbluten, das zweite Mal im Mai 1908 wegen Schmerzen in beiden Beinen und einer schmerzhaften Anschwellung der rechten Leistenbeuge, die er schon seit Ende 1907 bemerkt hatte, die medizinische Poliklinik konsultierte. Auch werden in der Anamnese Gelenkschmerzen erwähnt.

Am 18. V. 1908 wurde folgender Status festgestellt: Magerer Mann von auffallend blasser, gelbfahler Gesichtsfarbe. Temperatur: 38,7. Über der rechten Lungenspitze vorn und hinten geringer tympanitischer Schall. Rauhes Atmen mit verlangsamtem Exspirium. Herz nach links ca. 1—2 cm verbreitert. Blasendes systolisches Geräusch an der Spitze, 2. Pulmonalton klappend. Herztätigkeit irregulär. Leichte Ödeme der Knöchelgegend beider Beine. Inguinaldrüsen beiderseits stark geschwollen und druckschmerzhaft. Der Urin enthält 1,5 $^0/_{00}$ Albumen und zahlreiche Cylinder. Diagnose: Insuffizienz der Mitralis und Nephritis. Am 10. VI. findet sich folgender Nachtrag: Seit einigen Tagen sind in der linken Inguinalgegend haselnußgroße Tumoren entstanden. Der Inguinaltumor rechts (etwa pflaumengroß) bleibt sich gleich. Die Tumoren zeigen starke Eigenpulsation. Nunmehr stellte Herr Professor de la Camp, der damalige Direktor der medizinischen Poliklinik, die Diagnose: Aneurysmata der Arteriae femorales auf Grund maligner Wandveränderung (vgl. Fig. 1).

Am 12. VII. 1908 starb der Patient unter apoplektischen Erscheinungen; am 13. wurde von Herrn Professor Aschoff die Sektion vorgenommen (Sektionsprotokoll 289, 1908) und folgende pathologisch-anatomische Diagnose gestellt: Symmetrische Aneurysmenbildung an beiden Arteriae femorales dicht unterhalb des Abganges der Arteria profunda. Alte Infarktnarben in Milz und Nieren. Dilatation und Hypertrophie beider Ventrikel, Insufficienz der Mitralis; Verkürzung der Aortenklappen, leichte Verdickung der Sehnenfäden an der Mitralis. Frische Blutung in der linken Gehirnhemisphäre mit Ruptur der Gehirnrinde.

Die alsbald der Sammlung des pathologischen Instituts einverleibten Aneurysmenpräparate durfte ich im vorigen Jahre untersuchen und konnte dabei folgende Befunde erheben:

In dem vorliegenden Präparat des Aneurysmas der rechten Arteria femoralis (Fig. 2) sieht man dieses Gefäß oberhalb des Aneurysmas in der Längsrichtung aufgeschnitten, so daß es sich, auf dem periarteriellen Gewebe ruhend und mit der Intima nach vorn sehend, als plattes Band

Fig. 1.
Die Aneurysmen des Falles 2 am lebenden Patienten.

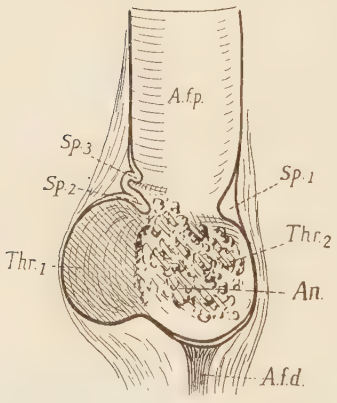

Fig. 2.

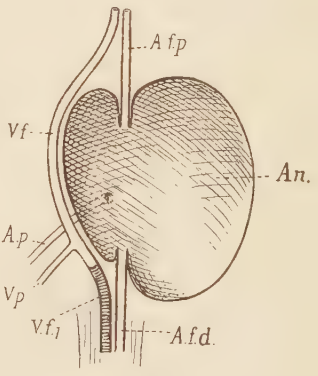

Fig. 3.

Schemata der Aneurysmenpräparate des Falles 2. Fig. 2 stellt das kleine rechte, Fig. 3 das große linke Aneurysma dar. *A. f. p.* = Arteria femoralis, proximales Stück, in Fig. 2 aufgeschnitten. *A. f. d.* = Arteria femoralis, distales Stück, in Fig. 2 kollabiert und oblitteriert. *An* = Aneurysma, beiderseits mit Thromben gefüllt, die aber in Fig. 3 herausgenommen gedacht sind. *Thr.*$_1$ = geschichteter, *Thr.*$_2$ = erweichter Teil des Thrombus. *Sp*$_1$, *Sp*$_2$, *Sp*$_3$ = spornartige Faltungen der Gefäßwand am Eingang zum Aneurysma. *V. f.* = Vena femoralis, bei *V. f.*$_1$ thrombosiert. *A. p.* = Arteria profunda. *V. p.* = Vena profunda.

von 1,7—2 cm Breite präsentiert. Die Intima zeigt Riffelung in zirkulärer Richtung und die Abgangsstellen einiger kleinerer Arterien. Sonst bietet das Gefäß oben keine Besonderheiten, bis, 5 cm unterhalb des oberen Präparatrandes, das Lumen des Gefäßes sich aneurysmatisch er-

weitert und gleichzeitig die Arterienwände eine Verdickung erfahren. Im Präparat zeigt sich das Aneurysma im Frontalschnitt und ist — im Lumen — 3 cm lang und bis zu 1,7 cm breit. Es wird ausgefüllt von einer kirschgroßen, bröckeligen thrombotischen Masse, die nach dem Sektionsprotokoll im Zentrum Erweichung gezeigt hat. (Als das Aneurysma bei der Sektion angeschnitten wurde, entleerte sich aus ihm eiterähnlicher Inhalt). Bei genauerer Untersuchung zeigt sich, daß die erwähnten thrombotischen Massen sich mit einer schmalen, feinen Zunge in die am oberen Ende des Aneurysmas nach hinten zu entspringende Arteria profunda femoris fortsetzen, derart, daß dieser Fortsatz dem Teilungssporn zwischen Femoralis und Profunda kappenförmig aufliegt. Die Arteria profunda läßt sich von ihrem Ursprung aus ohne Widerstand sondieren und zeigt sich, aufgeschnitten, völlig frei von Thrombose, (abgesehen von jener feinen, aus der Femoralis in sie übergreifenden Zunge, die jedoch nur einen ganz kleinen Teil des Lumens verlegt). Die Vena femoralis zeigt keine pathologischen Veränderungen. Die linke, also mediale Wand des Aneurysmas ist am oberen Ende desselben 8 mm dick und springt hier mit zwei kleinen rundlichen, spornartigen Erhabenheiten in das Lumen vor. Dann verdünnt sie sich etwas, um, gegen das untere Aneurysmenende hin an Dicke wieder zunehmend, in einen nach oben konkaven Bogen in die rechte (laterale) Wand des Aneurysmas überzugehen, und zwar ohne daß eine Fortsetzung des Aneurysmen- resp. Arterienlumens nach unten ersichtlich ist. Die rechte Wand des Aneurysmas zeigt insofern ein anderes Verhalten, als ihr unteres und oberes Ende mit ca. 1 cm Breite schmäler ist als die Mitte, die in einer Breite von 1,3 cm vorliegt. Nachdem zur mikroskopischen Untersuchung die oberste Schicht des Aneurysmas in einer Dicke von etwa $^1/_2$ cm abgetragen ist, erkennt man in der Anschwellung der Mitte der lateralen Wand einen diffus braunrötlich gefärbten Thrombus, der sich nach oben zu ganz leicht aus der plattgedrückten Arterienwand herausheben, läßt während er nach unten zu ziemlich verschwommen und fest in die Aneurysmenwand, die sich an dieser Stelle als ziemlich hart erweist, übergeht. — Durch drei senkrecht auf das vermutete Arterienlumen eingehende (also horizontale) Schnitte, 7, 15 und 26 mm vom unteren Aneurysmenrande entfernt, wird nun der weitere Verlauf der Arteria femoralis zu erforschen gesucht. Auf allen drei Querschnitten zeigt sich übereinstimmend medial und hinten die vollkommen normal erscheinende Vene, lateral und vorn die stark verengerte Arteria femoralis, die in einen soliden Strang verwandelt ist, welcher durch eine feine Linie begrenzt wird, ohne daß jedoch eine genauere Differenzierung von Inhalt, Wandung und Umgebung möglich ist. 10 cm unterhalb des Aneurysmas ist dann das Arterienlumen wieder frei (von hier an fand sich bei der Sektion wieder Blut), es nimmt, wie die Breite der nunmehr wieder in Längsrichtung aufgeschnittenen Arterie erkennen läßt, an Umfang zu, die Intima zeigt wieder Ursprungsöffnungen

kleinerer Arterien, die obenerwähnte Riffelung tritt wieder auf, aber nicht mehr so streng zirkulär: zwischen den zirkulären Erhebungen und Vertiefungen werden hier und da kleine Einziehungen sichtbar, deren Grund meist eine etwas vermehrte Konsistenz aufweist. Von diesem Teil der Arterienwand wird im Sektionsprotokoll berichtet, daß die Wand beim Schneiden knirschte und feine Verhärtungen in ihr zu fühlen waren. Etwa 18 mm unter dem unteren Rande des Aneurysmenlumens endet das Präparat mit einem Querschnitt durch die Wand der Arteria femoralis.

Über das Aneurysma der linken Arteria femoralis findet sich im Sektionsprotokoll folgender Bericht: „Bei Freilegung der linken Inguinalgegend sieht man, daß der die linke Geschwulst einhüllenden Kapsel geschwollene Lymphknoten aufliegen. Die Scheide der Arteria femoralis ist auffallend hart, zum Teil rotbraun gefärbt. Die zugehörige Arteria iliaca ist oberhalb des Tumors nicht besonders weit; bei Einführung einer Sonde stößt man im Gebiet des oberen Poles auf Widerstand. Beim Versuch, den linken Tumor herauszuschälen, gelangt man direkt unter der Haut in einen mit geronnenem Blut gefüllten Hohlraum, dessen Wandungen von den subkutanen Weichteilen gebildet werden. Die Kapsel ist überall durch das halbgeronnene Blut abgehoben. Der linke Nervus cruralis wird von der Geschwulst vollständig komprimiert und läßt sich an der unteren Wand des Sackes als plattgedrückter Strang noch weiter verfolgen. An der Hypogastrica findet sich kein Aneurysma." — Soweit der Sektionsbericht. Das in Alkohol aufbewahrte Präparat (Fig. 3) stellt einen im ganzen rundlichen Tumor von 11 cm Länge, 10 cm Breite und 7 cm Dicke dar. Oberhalb des Tumors findet sich das unterste Ende der Arteria iliaca communis und ein Stück der aus ihr hervorgehenden Arteria hypogastrica. Durch die ebenda entspringende Arteria iliaca externa resp. femoralis wird der Zusammenhang mit dem Tumor hergestellt. Die drei erwähnten Arterien sind der Länge nach aufgeschnitten und sind frei von Thrombose. Die Arteria femoralis zeigt, wie auf der rechten Seite, zirkuläre Riffelung der Intima und ist mit der Geschwulst an deren oberem Ende, etwas nach vorn, unten und medial von ihrem obersten Pol, so fest verbacken, daß eine weitere Längsspaltung ihrer Wand nicht möglich ist, ohne die eigentliche Geschwulst zu zerstören. Eine in die Arterie eingeführte Sonde stößt gleich an der Übergangsstelle auf festen Widerstand. Die Arteria femoralis ist nun zunächst — im Bereiche der Geschwulst — nicht weiter zu verfolgen. Sie wird erst wieder sichtbar in einem Strang, der aus der Geschwulst an deren unterem Pol heraustritt; der Länge nach aufgeschnitten, zeigt sie dort dieselbe Beschaffenheit wie an der analogen Stelle im rechten Oberschenkel: Riffelung und jene unregelmäßigen Vertiefungen, deren Grund hier und da von etwas vermehrter Konsistenz ist. In dem erwähnten Strange verläuft mit der Arterie auch eine Vene, die hier völlig

thrombosiert ist und die im Sektionsprotokoll erwähnten „Verhärtungen der Arterienscheide“ wohl bedingt hat. — Die laterale Konvexität der Geschwulst zeigt in Ausdehnung von gut einem Handteller ein innig mit ihr verbundenes Stück Haut, dessen Zentrum von der im Sektionsbericht erwähnten „schwärzlichen, pergamentähnlich eingetrockneten Oberfläche des Tumors“ gebildet wird. Medial davon werden an der Vorderfläche der Geschwulst, aus flachem, offenbar artefiziellem Spalt hervorquellend, geronnene Blutmassen sichtbar. Von diesen wieder medial liegen die erwähnten Lymphknoten, eingebettet in einen von oben und medial nach unten und lateral schräg über den Tumor hinwegziehenden Strang von Fettträubchen, dann folgt die in Längsrichtung aufgeschnittene, etwas erweiterte Vena femoralis. Gegen das untere Ende der Geschwulst hin senkt sie sich in die — an dieser Stelle von kleinen Muskelfragmenten bedeckte — Geschwulst ein, genau an der Stelle, wo sie die Vena profunda aufnimmt. Eine an dieser Vereinigungsstelle in die Vena femoralis eingeführte Sonde zeigt, daß deren tiefer gelegener Teil mit jener durch harte Thromben verstopften Vene identisch ist, die als Begleiterin der Arteria femoralis in dem Strang unter der Geschwulst schon erwähnt wurde. Wo die thrombosierte Vene an den unteren Pol der Geschwulst herantritt, zeigt sie sich auf Querschnitten vollständig komprimiert, und ihre anscheinend verdünnte Wand grenzt direkt an die Thrombusmassen des Aneurysmas. Im Bereiche der Kompression hört die Thrombosierung der Vene auf. — Endlich sieht man, ganz dicht am unteren, medialen Ende der Tumorvorderfläche ein Stück der eröffneten Arteria profunda femoris; deren unteres Ende ist am unteren Pol der Geschwulst durch einen Querschnitt abgesetzt, ihr oberes verschwindet in der Geschwulst und ist auch — wegen des sofort fühlbar werdenden festen Widerstandes — durch die Sonde nicht weiter nach aufwärts zu verfolgen.

Die hintere Seite der Geschwulst bietet, abgesehen von einem flachen Einschnitt in Längsrichtung, in dessen Grund man geronnene Blutmassen bemerkt, keine Besonderheiten. Die Oberfläche des Tumors wird hier von Muskelstückchen und unregelmäßigen Fetzen von Binde- und Fettgewebe gebildet.

Zur weiteren Erforschung werden nun mehrere Quer-(Horizontal-)schnitte durch die Geschwulst gelegt, die einige Querscheiben aus ihr heraustrennen. Aus der Betrachtung dieser Querscheiben geht hervor, daß der Inhalt der Geschwulst von teils weichen, nach außen an Konsistenz zunehmenden geronnenen Blutmassen gebildet wird, deren weicher und harter Teil sich besonders in der Mitte des Tumors ziemlich scharf gegeneinander abgrenzen lassen. Über die Wandverhältnisse des Aneurysmas läßt sich makroskopisch nichts aussagen, da einzelne Schichten mit bloßem Auge nicht differenzierbar sind. Auf dem 2,5 cm über dem unteren Geschwulstpol den Tumor zerlegenden Horizontalschnitt wird inmitten der geschilderten soliden Inhaltsmassen der Geschwulst die in der

Richtung von vorn nach hinten etwas zusammengedrückte Wandung der Arteria femoralis samt obturierendem Inhalt sichtbar. Daß dieser Querschnitt der Arteria femoralis angehört, erweist eine von unten her in dies Gefäß eingeführte Sonde, die innerhalb des Aneurysmas auf dem erwähnten Horizontalschnitt aus dem verstopften kleinen Lumen hervordringt, so daß also die Arteria femoralis von unten her in den Aneurysmensack eingestülpt erscheint. Für die mikroskopische Untersuchung werden folgende Stücke dem Präparat entnommen: drei verschiedene Stellen der Wand nebst anhaftendem Inhalt (darunter befindet sich die Abgangsstelle der Arteria profunda aus dem Sack). Ferner zwei die Arterie im Tumorinnern enthaltende Stückchen, von denen eines ca. 3 mm von der erwähnten horizontalen Schnittfläche nach oben, das andere ebensoweit nach unten reicht; sie enthalten die Arterie im Querschnitt, doch ist am oberen Ende des oberen Stückchens von ihr makroskopisch nichts mehr zu sehen. Ferner wird die obere, gleichfalls etwas faltig eingestülpte Übergangsstelle der Arterie in das Aneurysma, dann ein Stück des Arterie und Vene nebeneinander enthaltenden Stranges, der sich an den unteren Geschwulstpol ansetzt, und endlich ein Stück der mit dem Tumor verbackenen Haut mikroskopisch untersucht. Die Färbung geschah bei den Schnitten jedes Stückes teils mit Hämatoxylin-Eosin, teils nach van Gieson, teils mit der Weigert'schen Elastinfarbe unter Vorfärbung mit Alaunkarmin.

Die so gewonnenen mikroskopischen Präparate gestatten nun in diesem Falle keineswegs einen so klaren Einblick in das Wesen und Werden der embolischen Aneurysmen wie die des zuerst beschriebenen Falles. Sie zeigen mehr die Folgen einer hochgradigen Zerstörung der Arterienwände als den Zerstörungsprozeß selbst, und die ausgedehnten Vernarbungen und Deformierungen der mikroskopischen Bilder sind so wenig eindeutig, daß im vorigen Jahre nach sorgfältiger Untersuchung des Falles von einer Mitteilung der Ergebnisse Abstand genommen wurde. Jetzt aber, nach Untersuchung des erst beschriebenen Falles, der die Gefäßveränderungen in frischerem Stadium zeigte, gewinnen die vorher so wenig sagenden mikroskopischen Bilder dieses zweiten Falles eine ganz andere Bedeutung als Vertreter eines weiter vorgeschrittenen Stadiums desselben Prozesses, der im Falle 1 mehr in seinen Anfängen beobachtet werden konnte. Deshalb sei hier kurz das Wichtigste des histologischen Befundes mitgeteilt.

Im Lumen des rechten Aneurysmas befindet sich ein schön geschichteter Thrombus, der in seinen zentralen Partieen Neigung zu eiteriger Einschmelzung zeigt, in den peripheren, der Gefäßwand anliegenden, größtenteils hyalin degeneriert ist. Die Intima der Arterie ist hochgradig verdickt und enthält hier und da etwas Pigment, besonders an Stellen, wo sie spärliches Granulationsgewebe aufweist. Ein etwas größerer Herd von solchem drängt sich an einer Stelle zwischen Reste der Elastica interna einerseits und ein schattenhaft

Fig. 4.

Langsschnitt durch die Wand des rechten Aneurysmas, mikroskopisch. *Adv.* = Adventitia. *E.e.* = Elastica externa. M_1, M_2 = Media, bei M_2 narbig verändert. *E.i.* = Elastica interna. *I.* = verdickte, mit den in Organisation begriffenen Thrombusmassen verschmolzene Intima, bei *II* hyalin verändert. P_1, P_2 = alte Perforationsstellen mit Narbengewebe, Fragmenten der Elastica externa und Pigment. *Nn* = Nerven.

gefärbtes Gebilde andrerseits, das nach der Media zu schleifenförmig umgebogen und wohl als hyalinisierter Intimastreif zu deuten ist (H der Fig. 4). Die Elastica interna zeigt einige kleinere Risse und Aufsplitterungen und bricht neben der Kuppe des Aneurysmas vollständig ab. Die Muscularis ist atrophisch und reichlich mit Granulationsgewebe durchsetzt. Die Elastica externa ist an den Enden des Aneurysmas relativ gut erhalten, ist dann nach der Kuppe des Aneurysmas zu deutlich nach außen gedrängt und endlich auseinandergerissen. An den Rißenden ist sie aufgesplittert und zahlreiche Fragmente von ihr liegen im Gewebe. In anderen Schnitten sind Rißenden von ihr deutlich eingerollt, an einer Stelle wurde ein förmliches schleifenförmiges Umschlagen eines ihrer abgerissenen Faserbündels beobachtet. Die stärkste Zerstörung zeigt sich auf der Kuppe des Aneurysma (bei P_1 der Fig. 4). Hier ist eine Differenzierung der verschiedenen Wandelemente nicht mehr möglich (abgesehen von einzelnen Fragmenten elastischer Fasern). Ein kernarmes (nur kleine Inseln kernreicheren Granulationsgewebes einschließendes) Narbengewebe, das reichlich Blutpigment enthält, zieht vom Thrombus senkrecht auf die Adventitia zu. Diese hat im ganzen nur wenig gelitten; nur in der Gegend, wo sie von der erwähnten Narbe erreicht wird, ist die gleichförmig parallele Anordnung ihrer welligen Bindegewebsfasern gestört.

Unterhalb des Aneurysmas (bei A. f. d der Fig. 2) zeigt die rechte Arteria femoralis das Bild plötzlichen Kollapses: ihr Lumen ist auf einen etwas verästelten Spalt reduziert, der keine Spur von einem Thrombus, vielmehr nur spärliche Bindegewebsfasern enthält. Die Intima ist verdickt und halskrausenartig zusammengefaltet, die Elastica interna stellenweise in kleine verkalkte Stäbchen zerbrochen. Die Media ist atrophisch, gegen die Intima unregelmäßig aufgesplittert und nach der unversehrten Adventitia hin stark gefaltet.

Die Aneurysmenbildung ist auf Grund des mikroskopischen Bildes also so zu deuten, daß eine von dem septischen Embolus ausgehende Endarteriitis ulcerosa zur eiterigen Einschmelzung der Arterienwand, zu ihrer Durchreißung bis in die Adventitia hinein mit folgender Bildung von Gefäßcallus im Sinne von Benda (16) und Manz (18) geführt hat. Die Intimaverdickung der Arterie ist entweder einer komplizierenden beginnenden Atherosklerose zur Last zu legen, oder aber sie stellt eine Reaktion auf die von den Embolusbakterien ausgehende Giftwirkung dar. Die Giftwirkung müßte dann nicht allzu stark gewesen sein, was ja ganz einleuchtend erscheint, wenn man bedenkt, daß zwischen dem Zeitpunkt, wo das Aneurysma sich zuerst als Anschwellung bemerkbar machte, und dem der Sektion, bei der es auch erst ungefähr walnußgroß war, mindestens 7 Monate lagen.

Bei dem Aneurysma der linken Arteria femoralis sind die Veränderungen schon so weit vorgeschritten, daß aus den histologischen Bildern nur geringe Aufklärung sich gewinnen läßt. Das erste der untersuchten Wandstückchen besteht aus kernarmem, nur ganz vereinzelte elastische Fasern enthaltendem Bindegewebe mit angelagertem Cruor, das zweite Stück läßt ebenfalls keine Differenzierung verschiedener Wandelemente mehr zu und weist neben ganz spärlichen elastischen Fasern noch Pigment und einige kleinere Arterien mit ganz normaler Wand auf. In dem der Gegend des Profundaursprunges entnommenen Stück zeigt sich die Profunda in ihrem distalen Teile frei von Besonderheiten, mehr nach dem Aneurysma zu ist ihr ein in Organisation begriffenes Gerinnsel unter Defekt ihrer Intima und teilweise auch Media angelagert. Das die Arterie umgebende Gewebe ist an einzelnen Stellen von diffuser Eiterung ergriffen, die indessen die Arterienwand unberührt läßt. Das von oben in das Aneurysma eingestülpte Stück der Arteria femoralis

enthält einen Thrombus und zeigt sonst normales Verhalten. Nur an der Übergangsstelle in das Aneurysma sind sämtliche Wandschichten schleifenförmig umgeschlagen. Das untere, in den Aneurysmensack gewissermaßen eingestülpte Stück der Arteria femoralis enthält Cruor und zeigt, von einer mäßigen Intimaverdickung abgesehen, keine Wandveränderungen. In der Umgebung, unter anderem auch nach der in einigen Schnitten mit getroffenen Vene zu, fällt eine diffuse Eiterung auf. Schnitte durch den Arterie und Vene zusammen enthaltenden Gewebsstrang unterhalb des Aneurysmas bringen — wieder von Verdickungen der Arterienintima abgesehen — keine Gefäßwandveränderungen zum Vorschein. Das Lumen der Arterie ist frei, das der Vene von geronnenen Blut — oder Thrombusmassen obturiert (Schichtung nicht deutlich). Das umgebende Gewebe ist phlegmonös infiltriert, ein quer getroffenes Lymphgefäß zwischen den beiden Gefäßen mit Eiterkörperchen förmlich vollgestopft. Auch Schnitte durch das erwähnte Hautstück zeigen eiterige Infiltrationen der Cutis und des unmittelbar den Aneurysmeninhalt begrenzenden subkutanen Gewebes, außerdem an einer Stelle einen Epitheldefekt.

Die Eiterung, die in mehreren der beschriebenen Bilder zutage tritt, wird also so zu erklären sein, daß die durch den starken Druck des wachsenden Aneurysmas in ihrer Ernährung schwer geschädigte Haut leicht einer Infektion von außen her erlag, und daß dann diese Infektion zu einer allmählich tiefer in das perivaskuläre Gewebe eindringenden Phlegmone führte. Im übrigen läßt sich über die Genese des linken Aneurysmas auf Grund des mikroskopischen Befundes nichts Sicheres aussagen, doch kann man wohl mit einiger Wahrscheinlichkeit annehmen, daß es ebenso entstanden ist wie das der rechten Arteria femoralis und das des erst beschriebenen Falles, zumal die Vasa vasorum auch hier frei von Verstopfungen sind und von ihnen ausgehende Infiltrationen der Umgebung sich nicht bemerkbar machen.

Die klinischen Daten des dritten Falles verdanke ich der Freundlichkeit von Herrn Dr. L. Schneider, Freiburg, dem ich auch an dieser Stelle meinen besten Dank sage. Sie lauten:

„K. S., 29 Jahre.

28. XII. 1908. Gravida, unmittelbar vor Geburt stehend. Patientin, früher eine robuste, gesunde Frau, jetzt auffallend mager, klagt über Fieber, welches nach einer angeblich vor $2^1/_2$ Monaten durchgemachten Periphlebitis zurückgeblieben sein soll. Unbestimmte Schmerzen im Rücken. Temperatur: 38,0—39,5. Puls auffallend rasch. Organerkrankung für das Fieber nicht aufzufinden.

Anfang Januar Entbindung, gesundes Kind, intra partum und später in genitalibus nihil.

Nach der Geburt Fortbestehen des Fiebers, abends bis 40, vormittags Remissionen bis 37,5. Keine lokalen Beschwerden, keine Organerkrankung nachweisbar, Milz vergrößert.

18. I. Professor de la Camp: Linke Spitze suspekt, sonst nichts. Im weiteren Verlauf keine neuen deutlichen Erscheinungen von seiten der linken Spitze.

16. II. Bisher gleichbleibender Verlauf. Heute plötzlich Lähmung des linken Armes und Beines, sowie der linken Gesichtshälfte und Zunge. Letztere (Gesicht und Zunge) im Verlauf kurzer Tage sich verlierend, an Arm und Bein bleibt eine erhebliche Schwäche zurück.

19. II. Entnahme von 5 ccm Blut aus der Cubitalvene. Dasselbe auf sechs Kulturen verteilt, ergibt in zwei Kulturen das Wachsen eines Streptococcus.

3. III. Neue Blutuntersuchung: sechs Kulturen bleiben steril.

18. III. Embolie der linken Niere: heftige Schmerzen, plötzlich trüber Harn. Letzterer katheterisiert und bakteriologisch untersucht: es gelingt, die Kultur eines mit der ersten Blutkultur anscheinend identischen oder jedenfalls sehr ähnlichen Streptococcus. Im weiteren Verlauf wird aus diesen Kulturen eine Vaccine hergestellt, welche aus abgetöteten Streptokokken besteht. Diese wird in 4—5tägigen Intervallen der Kranken injiziert, ohne daß sich ein Einfluß auf den Temperaturgang nachweisen läßt.

25. IV. Neue Gehirnembolie: Sprachlähmung, bis zum Exitus (11. V.) weiterbestehend.

Wiederholt sehr heftige Anfälle von Schmerzen in beiden Beinen, zunächst ohne lokalen Befund (keine lokalisierte Entzündung, kein Ödem, keine Nervendruckpunkte).

Mitte März entwickelt sich im Laufe von etwa 8 Tagen ca. 4 cm unterhalb vom Ligamentum Poupartii eine anfangs harte, sehr schmerzhafte Geschwulst, welche nach 8tägigem Bestehen deutlich pulsiert: Aneurysma art. femoralis. Diese Geschwulst erreicht in der genannten Zeit eine nachher gleichbleibende Größe (etwa einer kleiner Walnuß). Sie war im späteren Verlauf nicht mehr druckempfindlich.

Der Fieberverlauf zeigte gegen Ende der Krankheit eine mehr unregelmäßige Kurve: Temperatur am Abend meist unter 39, morgens zwischen 37,5 und 38,5.

Exitus an Entkräftung. Sektion verweigert."

Dieser Fall erscheint auf den ersten Blick nicht eindeutig. Das Fehlen von Symptomen seitens des Herzens, die angeblich vorausgegangene Periphlebitis andrerseits könnten etwa den Gedanken an eine lokal bedingte Entstehung des Aneurysmas nahelegen. Aber die große Ähnlichkeit der embolischen Vorgänge in Gehirn und Nieren sowie die Lokalisation gerade in der Gegend des Femoralis-Profundasporns machen es doch viel wahrscheinlicher, daß das Aneurysma auch hier durch eine Embolie bedingt worden ist. Ob diese nun von dem — klinisch ja gesund erschienenen — Herzen oder etwa durch Vermittelung eines offen gebliebenen Foramen ovale von jener Periphlebitis ausgegangen ist, läßt sich, da keine anatomische Untersuchung stattfand, nicht entscheiden.

Es sind also im vorhergehenden vier Aneurysmen der Arteria femoralis beschrieben worden, von denen drei wohl sicher, das vierte mit größter Wahrscheinlichkeit embolisch entstanden ist. Alle saßen in der Gegend des Abganges der Arteria profunda von der Femoralis, bei zweien war das „Reiten" des Embolus auf dem Teilungssporn nachzuweisen.

Daß gerade die Arteria femoralis ein Prädilektionssitz solcher embolischen Aneurysmen ist, zeigt auch ein Blick in die einschlägige Literatur.

Um einen Überblick über die relative Häufigkeit der Femoralaneurysmen innerhalb der embolischen Gruppe zu gewinnen, habe ich eine Anzahl embolischer Aneurysmen aus der Literatur zusammengestellt. Es lag dabei keineswegs in meiner Absicht, eine lückenlose Kasuistik zu geben; einer solchen Absicht hätten sich schon die äußerst fließenden

Grenzen des Begriffes „embolisches Aneurysma“ und weiter der Umstand widersetzt, daß die ungeheure Aneurysmenliteratur nach so viel verschiedensten Gesichtspunkten orientiert ist, daß die gegebenen Beschreibungen der Fälle größtenteils nicht geeignet sind, der in den hier vorliegenden Untersuchungen angewandten Fragestellung zu begegnen. Immerhin wird die hier gebotene Zusammenstellung es doch wohl wahrscheinlich machen, daß die Arteria femoralis (speziell in der Gegend des Profundaursprungs) einen Prädilektionssitz für embolische Aneurysmen darstellt. Die Zusammenstellung umfaßt 47 Fälle mit 91 Aneurysmen. Die Zählung der Einzelaneurysmen ist dabei insofern ungenau, als, wenn nur unbestimmte Zahlenangaben wie „multipel“ vorhanden waren, die Aneurysmen nur einfach gezählt wurden.[1]) Von den 91 Aneurysmen ist ein Teil sicher, der Rest mindestens mit größter Wahrscheinlichkeit embolisch entstanden; sie verteilen sich auf die einzelnen Arterien wie folgt:

(Tabelle s. S. 164).

Die Arteria femoralis steht also mit 8 von 91 Aneurysmen oder mit 8,79 % an vierter Stelle. Dabei ist noch zu berücksichtigen, daß die der Femoralis an Aneurysmenzahl überlegenen Gefäße der Hirnhäute diejenigen sind, bei denen die embolische Natur ihrer Aneurysmenbildungen noch relativ zweifelhaft ist (vgl. Pick (36)). Auch die Aneurysmen der Aorta thoracica nähern sich schon den Grenzen des Begriffes „embolisch“, eine mehr metastatische Komponente ihrer Entstehung läßt sich schwer ausschließen; indessen habe ich mich bemüht, dies möglichst zu erreichen, indem ich Aneurysmen unterhalb der Sinus Valsalvae nicht mitrechnete. Endlich ist noch zu erwähnen, daß in der überwiegenden Mehrzahl der hier berücksichtigten Fälle eine weitgehende Ähnlichkeit des Gesamtbildes mit dem hier vom embolischen Aneurysma gezeichneten besteht (man vergleiche zum Beispiel das von Schottmueller (37) geschilderte Krankheitsbild der „Endocarditis lenta“), besonders durch Vorhandensein von Gehirn-, Nieren- und Milzembolieen. Die mikroskopische Beurteilung der Fälle wechselt und divergiert schließlich in dem zu Anfang dieser Arbeit angedeuteten Sinne (Beginn mit Periarteriitis oder Endarteriitis).

Für die hier ausführlicher geschilderten Fälle hat die mikroskopische Untersuchung ergeben, daß zwei von den oben beschriebenen Aneurysmen (für die anderen beiden: das linke des Falles 2 und das des Falles 3 machen es die im übrigen weitgehenden analogen Verhältnisse mindestens wahrscheinlich) entstanden sind auf Grund einer embolischen Endarteriitis ulcerosa, die in ihrer anatomischen und histologischen Äußerungsform genau der Endocarditis ulcerosa entspricht. Auch bei dieser finden sich ja zuweilen bei weitgehender Arrosion Aneurysmen

[1]) Das kommt allerdings außer je einmal für die Aorta ascendens und die Coronararterien nur für die Aneurysmen der Hirnhautgefäße in Betracht.

Von der Aneurysmabildung betroffene Arterien	Zahl der Aneurysmen	Autoren der Fälle
A. mesenterica sup. nebst Ästen	18	Henke (28), Eppinger (9), Pel (4), Libman (15), Ponfick (2), Gabriel (33)
Aa. der Hirnhäute	11	Thoma (11), Eppinger (9), Ponfick (2), Simmonds (30)
Aorta thoracica	10	Mac Crae (20), Henke (28), Eppinger (9), Osler (13)
A. femoralis	8	Laugton and Bowlby (23), Clutton and Dudgeon (27), Pel (4), Libman (15), Canon (31), v. Buengner (32), Schottmüller (37)
A. lienalis und Äste	7	Selter (21), Eeppinger (9), Libmann (15), Ponfick (2), Weinberger (34)
A. fossae Sylvii	6	Ponfick (2), Simmonds (30)
A. colica	6	Eppinger (9, Fall 9)
A. brachialis	3	Laugton and Bowlby (23), Canon (31), le Gendre et Baussenat (25)
A. coronaria cordis	3	Henke (28), Ogle (6), Eppinger (9)
A. gastro-epiploica	3	Ponfick (3)
Aorta abdominalis	2	Horrocks (19), Baginsky (26)
Truncus anonymus	2	Eppinger (9)
A. radialis	2	Schmey (29), Weinberger (34)
A. iliaca communis	1	Buday (22)
A. tibialis post.	1	Schmey (29)
A. subclavia	1	Baginsky (26)
A. cubitalis	1	Weinlechner (24)
A. ulnaris	1	Ling (35)
Ast der A. renalis	1	Libman (15)
A. hepatica	1	Libman (15)
A. vertebralis	1	Eppinger (9)
A. basilaris	1	Simmonds (30)
A. communicans post.	1	Ponfick (2)
Zusammen:	91	Aneurysmen

in den Klappen. Aber während diese als eine mehr den pathologischen Anatomen interessierende besondere Manifestation der Endocarditis angesehen werden, ist der Kliniker im allgemeinen geneigt, am peripheren Gefäß das Aneurysma als Erkrankung sui generis aufzufassen. Das scheint mir durch eine in beiden Fällen verschiedene Fragestellung bedingt, die ihrerseits wieder sehr einleuchtende Gründe hat. Am Herzen nämlich fallen anatomische Details, wie die Bildung eines Klappenaneurymas eins darstellt, kaum in den Bereich der klinischen Diagnostik, während Störungen der Funktion ohne weiteres auch mit einfachen Untersuchungsmethoden zu erkennen sind. Gerade umgekehrt aber verhält es sich bei der einzelnen peripheren Arterie. Hier ist die Funktion (des Gefäßes selbst, nicht die auch hier bis zu gewissen Grenzen beurteilbare des Herzens) den klinischen Untersuchungsmethoden relativ wenig zugänglich, während die anatomische Veränderung, das Aneurysma, wenigstens von einer gewissen Größe an, gut diagnostiziert werden kann. Aber diese im einen Fall mehr physiologische, im anderen mehr anatomische Fragestellung des Klinikers darf uns nicht hindern, auf Grund des anatomisch-histologischen Befundes den aneurysmenbildenden und den Störungen der Herzfunktion bewirkenden Prozeß als prinzipiell gleich zu erkennen und die embolischen Aneurysmen anzusehen als Folgeerscheinungen einer embolisch bedingten Endarteriitis ulcerosa, die eine den Herzklappenaneurysmen vollständig analoge Bildung darstellen.

II.

Ein Fall von Hirngefäßaneurysma mit folgender peripherer Oculomotoriuslähmung und tödlicher Apoplexie.

Im Anschluß an die Gehirnuntersuchung des im vorigen Kapitel geschilderten Falles 2 hatte ich auch der viel diskutierten Frage der miliaren Hirngefäßaneurysmen meine Aufmerksamkeit zugewandt. Von dem Ergebnis dieser Untersuchungen soll weiter unten noch einiges berichtet, zunächst aber unter Weglassung aller prinzipiellen Fragen ein Fall von Hirngefäßaneurysma geschildert werden, der wegen der überzeugenden Kongruenz seines klinischen und anatomischen bzw. histologischen Befundes der Veröffentlichung wert erscheint.

Zunächst sei die von dem behandelnden Arzt, Herrn Dr. Locherer, freundlichst zur Verfügung gestellte Krankengeschichte hier wiedergegeben:

„Die 71jährige Pat. soll nie ernstlich krank gewesen sein bis 1908, wo bei ihr wegen Atembeschwerden eine Kropfoperation vorgenommen wurde. Seit $1^1/_2$ Jahren bestand Schwindelneigung; der Schwindel stellte sich besonders leicht beim Sehen nach oben ein. Trotzdem in den letzten 6 Monaten die Beschwerden zunahmen, war Pat. bis vor 10 Tagen noch imstande, mehrstündige Spaziergänge zu machen und ihren Haushalt zu be-

sorgen. Vor 10 Tagen stellten sich plötzlich lebhafte Kopfschmerzen ein, die im Hinterkopf lokalisiert wurden und die Pat. sehr quälten. In der Nacht vom 1. zum 2. November trat ganz unvorbereitet ein Anfall von Bewußtlosigkeit auf, während dessen lautes Trachealrasseln hörbar war. Der Anfall dauerte $^1/_2$ Stunde, dann kam Pat. wieder zu sich, fühlte sich aber außerordentlich schwach.

2. XI. 1910: Als ich am Morgen des 2. XI. zum ersten Male die Pat. sah, war sie noch benommen, gab aber auf Fragen richtige Antworten. Sie klagte über Schmerzen im Hinterkopf und über schmerzhafte Wadenkrämpfe. Die Untersuchung ergab folgendes: Deutliche Nackenstarre. Vollständige Ptosis des linken Oberlides. Linker Bulbus nach außen und etwas nach unten abgelenkt. Pupille weit, auf Lichteinfall nicht reagierend. Sonst weder im Facialisgebiet noch an den Extremitäten irgendwelche Lähmung. Keine Sensibilitätsstörung. Patellareflexe beiderseits lebhaft. Schwacher Fußklonus. Herz: Spitzenstoß in der Mammillarlinie schwach fühlbar; Herzdämpfung 1—1,5 cm über den rechten Sternalrand hinausreichend. Töne rein. Puls regelmäßig, 70 pro Minute. Radialarterien fühlen sich nicht besonders hart an. Die am selben Tage vorgenommene Harnuntersuchung ergab Eiweiß und Zucker.

3. XI. 1910: Pat. ist vollständig klar, gibt gute Auskunft, erinnert sich aber nicht an die Ereignisse des gestrigen Tages. Kopfschmerzen und häufige schmerzhafte Wadenkrämpfe. Nackensteifigkeit noch vorhanden. Links totale Oculomotoriuslähmung. Außerdem ist heute am rechten Auge eine Parese des Abducens zu beobachten: Das rechte Auge bewegt sich beim Versuche nach rechts zu blicken nur wenig über die Mittellinie hinaus. Bei der ophthalmoskopischen Untersuchung ergibt sich beiderseits, links aber etwas stärker als rechts, Verwaschensein der Papillen, starke Füllung der Netzhautvenen, außerdem links in der Gabel einer Gefäßteilung im unteren Teil des umgekehrten Bildes eine kleine Hämorrhagie. Im Urin wieder Eiweiß und Zucker.

4. XI. 1910: Pat. befindet sich viel besser, hat nur noch wenig Kopfweh, die Wadenkrämpfe haben aufgehört. Keine Nackenstarre mehr. Der rechte Abducens funktioniert wieder normal. Die Oculomotoriuslähmung unverändert.

5. XI. 1910 und folgende Tage: Pat. erholt sich rasch, sie ist guter Stimmung und hat nur über schlechten Schlaf zu klagen. Spontane Kopfschmerzen werden nicht mehr angegeben. Dagegen fühlt sie etwas Schmerz biem Beklopfen des Kopfes links vom Scheitel in der Parietalgegend.

10. XI. 1910: Pat. verläßt das Bett. Keine Klagen. Linkes Auge unverändert. Im Urin kein Zucker mehr, dagegen besteht noch Albuminurie.

22. XI. 1910: Pat. hat sich den ganzen Tag wohl gefühlt und noch am Abend geäußert, es gehe ihr recht gut. Um $^3/_4$10 Uhr, während sie sich mit der Pflegeschwester unterhält, klagt sie plötzlich über heftiges Übelsein, sinkt bewußtlos zurück und ist nach wenigen Minuten tot."

Dem Sektionsprotokoll (Nr. 451, 1910; Friedhofsektion) entnehme ich auszugsweise und zusammenfassend folgendes:

Dura mit Schädeldach fest verwachsen. Beim Herausnehmen des Gehirns zeigt sich an den basalen Flächen die Pia weithin blutig durchtränkt. Beim weiteren Emporheben des Gehirns zwecks Herausnahme desselben sieht man den rechten Oculomotorius wohlerhalten, an Stelle des linken einen feinen, dünnen, grau durchscheinenden Strang. Die blutige Durchtränkung

der Pia erstreckt sich vom Chiasma opticum bis zur Medulla oblongata. Arteria basilaris auffallend weit. Die rechte Arteria communicans posterior auffallend dünn und zart; die rechte Fossa Sylvii ist ganz mit geronnenem Blut durchtränkt, so daß die Gefäße nur mit Mühe freigelegt werden können. Aneurysmen nicht zu sehen, nur hier und da einige atherosklerotische Flecken in den Gefäßwandungen. Die kleinen Seitenäste sind dünnwandig und zart. Auch die linke Fossa Sylvii ist ganz mit Blut gefüllt. Auch hier an den größeren Stämmen atherosklerotische Flecken, aber keine Aneurysmenbildung. Die rechte Arteria profunda cerebri posterior ist ebenso wie die linke Arteria communicans posterior frei. Die linke Arteria profunda cerebri posterior wird überlagert von einem mehrere Millimeter dicken, mit einer Rißfläche endenden, mit Blutgerinnseln überdeckten Stumpf, der sich nachher in einen dem Oculomotorius entsprechenden Stumpf fortsetzt. In die den Stumpf umkleidende Rinde ist auch der linke Trochlearis mit eingeschlossen. Die Sektion des Gehirns selbst ergibt keine erkennbaren gröberen Blutungen, die Ventrikel sind frei von Blut, nur im IV. Ventrikel etwas blutig gefärbte Flüssigkeit.

Die anatomische Diagnose lautete:

„Wahrscheinlich aneurysmatische Blutung im Verzweigungsgebiet der linken Arteria profunda cerebri posterior, entsprechend dem Verlanf der linken Oculomotoriuswurzel. Hämorrhagische Zertrümmerung der linken Oculomotoriuswurzel (?). Frische ausgedehnte piale Blutung der Basis. Starke Atherosklerose der basalen Gehirnarterien. Adipositas cordis. Atherosklerose der Coronararterien. Flüssiges Blut im Herzen. Cyanose der Nieren. Adhärenz der Pleura.“

Nach der Herausnahme des Gehirns wurden noch die beiden peripheren Oculomotoriusstümpfe bis zu ihrer Durchtrittsstelle durch die Dura entfernt und für die mikroskopische Untersuchung eingelegt. Dieselbe ergab für die beiden Oculomotoriusstümpfe ein völlig verschiedenes Verhalten. „Der rechte ist ganz normal, der linke zeigt ausgedehnten Zerfall der Markscheiden mit beginnender Wucherung des Zwischengewebes und reichliche Bildung von Fettkörnchenzellen, die besonders in Sudanpräparaten sehr schön hervortreten. Es besteht vollständige Querschnittsläsion, so daß der Oculomotorius an der Stelle völlig unterbrochen gewesen sein muß.“

Das im vorstehenden Sektionsprotokoll als ein die linke Arteria profunda cerebri posterior überlagernder Stumpf bezeichnete Gebilde erwies sich bei genauerer Untersuchung als ein unregelmäßig geformtes, im ganzen etwa kugeliges, im Durchmesser bis zu 6 mm haltendes Blutcoagulum von dunkler braunroter Farbe, das makroskopisch nicht weiter zu analysieren war; doch ließen sich seine Lagebeziehungen ziemlich sicher feststellen: es stand offenbar im Zusammenhang mit einem kleinen Aste der Arteria profunda cerebri posterior und zwar gerade an der Stelle, wo dieser mit dem eben aus der Hirnsubstanz entspringenden Nervus oculomotorius sich kreuzte; mit diesem Nerven stand das Gebilde offenbar auch in engem Connex und lag im ganzen unter [1]) dem linken Hirnschenkel.

---

[1]) Das Gehirn in aufrechter Haltung des Körpers gedacht, mit der Basis also nach unten.

Nach diesem Befund war es schon wahrscheinlich, daß es sich hier um ein Aneurysma handelte, dem die tödliche Apoplexie sowohl wie die Sehstörungen während des Lebens zur Last zu legen waren. Diese Annahme wurde durch den mikroskopischen Befund bestätigt, durch den das pathologische Geschehen des Falles überhaupt in vielen Einzelheiten geklärt werden konnte.

Die mikroskopische Verarbeitung geschah in der Weise, daß das Klümpchen im Zusammenhang mit den anhaftenden Teilen des Gefäßes und des Oculomotorius in Paraffin eingebettet und in Serien geschnitten wurde. In möglichst gleichmäßigen Abständen wurde dann aus der ganzen Reihe der Schnitte eine größere Anzahl gefärbt, die meisten nach der VAN GIESON'schen Methode, zum Teil kombiniert mit der WEIGERT'schen Elastinfärbung, einige unter Alaunkarminvorfärbung und endlich einige mit Hämatoxylin-Eosin.

Gleich in den ersten der so behandelten Schnitte von der Kuppe des rundlichen Gebildes, die den untersten Teil des Ganzen dargestellt haben muß, zeigt sich nun, daß zwei gesonderte Blutherde hier vorliegen, von denen der eine im ganzen das Aussehen gewöhnlichen Cruors hat, ebenso der andere in einem kleinen zentral gelegenen Teile, während er in den peripheren Teilen deutlichen Thrombuscharakter zeigt. Beide Herdchen werden umrahmt und voneinander getrennt von einem faserigen, teils mehr teils weniger kernreichen Gewebe, das sich — mit an verschiedenen Stellen verschiedener Intensität — mit dem Fuchsin des VAN GIESON-Gemisches gefärbt hat. In dem Gewebe, welches die einfache Blutung umgibt, lassen sich Strukturen nachweisen, welche an einen schräg durchschnittenen Nerven erinnern und anscheinend dem Oculomotorius angehören. In dem Gewebe, das den Thrombus umzieht, tritt echtes faseriges Bindegewebe mehr in den Vordergrund und es werden auch Gefäßwandfragmente deutlich. Nach alledem wird bald die Situation klar: es handelt sich um ein Aneurysma, das, unmittelbar am Oculomotorius gelegen, in diesen hineingeblutet hat, und — wie dann aus weiteren Schnitten allmählich ersichtlich wird — auch nach außen in den subpialen Raum hinein geborsten ist.

Das erwähnte faserige Gewebe, das den Nerven umhüllt und auf die Gefäßwand übergeht, zeigt an vielen Stellen, besonders in der Gegend, wo die Aneurysmenwand in die Nervensubstanz übergeht, deutliche Spuren der Einwirkung einer heftig auseinandertreibenden Gewalt: die Fibrillen erscheinen hier auseinandergesprengt, sind teils pinselartig aufgefasert und zerspittert, teils bieten sie mehr das Aussehen eines Netzes; in dessen Maschen finden sich dann vereinzelte Blutkörperchen als Zeugen der Hämorrhagie, die eben jene Aufsplitterung verursacht haben muß.[1]) Indem ich auf die Fig. 3 der Taf. III verweise, möchte

[1]) Vergleiche D der Fig. 3 Taf. III, doch ist hier die Auffaserung nicht so deutlich wie in anderen Präparaten.

ich noch hervorheben, daß eine genauere Analyse der Gewebsschichten, welche zwischen dem durchbluteten Nerven und dem aneurysmatischen Gebilde liegen und welche schließlich in die Wand des Aneurysmas übergehen, infolge der Durchblutungen und Dehnungen schwer möglich ist. Eine sichere Diagnose des vorliegenden Gewebes ist nur noch an zwei Stellen möglich: einmal an der Außenseite des großen apoplektischen Nervenherdes (bei N der Fig. 3 auf Taf. III), und dann an den Punkten der Aneurysmenwand, wo als Rest der ursprünglichen Arterienwand die Elastica interna noch deutlich zutage tritt (E der Fig. 3 auf Taf. III). An diesen Elasticaresten tritt auch die Stelle der Ruptur nach außen sehr schön hervor (R): Die dunkel tingierten Fasern sind hier scharf abgesetzt und sind in welligen Resten, etwa wie flatternde Wimpel gestaltet, in den Fragmenten noch kenntlich, die zwischen den beiden Enden des eigentlichen Risses liegen. Eine gleich scharfe Rupturstelle ist an der anderen Seite des Aneurysmas gegen den Nerven zu in keinem der Präparate zu finden, der Übergang des Zwischengewebes zwischen Aneurysma und Nervenherd in diesen geschieht allmählich mittels einiger feingespaltener Bindegewebsfibrillen (F). In diesem hämorrhagischen Herd des Nerven finden sich dann noch hier und da einige kleine Gefäßchen in Quer- und Längsschnitten, die wohl als Vasa nervi zu deuten sind. Daß diese kleinen Arterien Quellen der Nervenblutung gewesen sind, ist mit großer Wahrscheinlichkeit abzulehnen, da ihr Wandung nirgends Defekte zeigt und zwischen ihrer Größe und der des Blutherdes ein ausgesprochenes Mißverhältnis besteht.

Zusammenfassend entnehmen wir also der klinischen Beobachtung und anatomisch-histologischen Untersuchung des vorliegenden Falles: es bestand ein Aneurysma eines Astes der linken Arteria profunda cerebri posterior, wahrscheinlich auf atherosklerotischer Grundlage (Schwindelneigung, Wadenkrämpfe, Atherosklerose der Basalgefäße, polsterartige Intimaverdickung bei J der Fig. 3 Taf. III). Dieses Aneurysma hatte eine Lähmung des linken Oculomotorius zur Folge; vielleicht in der Weise, daß es durch plötzliche Ruptur zu jener Apoplexie in die Nervensubstanz kam. Doch begegnet diese Deutung der Schwierigkeit, daß dann die Nervenapoploxie 3 Wochen ante exitum erfolgt sein müßte, was mit dem histologischen Befund nicht ohne weiteres vereinbar ist: der Blutherd läßt keine sicheren Zeichen einer Reaktion des umgebenden Gewebes erkennen; aber das könnte auch von einer mangelnden Reaktionsfähigkeit des 71jährigen Organismus herrühren. Sonst könnte man sich die Entstehung der Lähmung nur noch so denken, daß das Aneurysma durch seine immer zunehmende Größe zur Kompression des Nerven geführt hat. In diesem Falle wäre dann der Zeitpunkt der Nervenapoplexie dem der zweiten tödlichen ungefähr gleichzusetzen. Daß jedenfalls eine Oculomotoriuslähmung bestanden hat, zeigt außer dem klinischen Befund auch noch das mikroskopische Präparat des peripher

vom Aneurysma gelegenen Nervenendes, das im Gegensatz zu dem des rechtsseitigen Nerven das charakteristische Bild des von seinem trophischen Zentrum getrennten Nerven (siehe oben) aufweist. Daß endlich die tödliche Apoplexie durch die zirkumskripte Ruptur (R) des Aneurysmas erfolgte, ist wohl mit Sicherheit anzunehmen.

III.

Zur Frage der miliaren Hirngefäßaneurysmen, der „perivaskulären Lymphräume“ und der Blutlagerung in apoplektischen Herden.

Wie schon oben erwähnt, hatte die Gehirnuntersuchung des im ersten Kapitel beschriebenen Falles 2 mir Veranlassung gegeben, mich näher mit der Frage der „miliaren Hirngefäßaneurysmen“ zu beschäftigen, einem viel umstrittenen Problem, über das eine einheitliche Auffassung noch bei weitem nicht erzielt ist. So sahen sich noch kürzlich zwei anerkannte Forscher wie Benda und Ernst genötigt, in dem von Aschoff herausgegebenen Lehrbuche (37 a) zwei ganz verschiedene Auffassungen zu vertreten, was um so eher begreiflich ist, wenn man bedenkt, daß bis in die neueste Zeit hinein auch über die normale Histologie des Gehirn-Blut- und -lymphgefäßsystems noch die größten Meinungsverschiedenheiten bestehen.

Während ich mit meinen Untersuchungen beschäftigt war, erschienen die einschlägigen Arbeiten von Ellis (38) und Pick (36), der noch einmal auf Grund seiner eigenen und seines Schülers Ellis Untersuchungen das Thema behandelt. In diesen Arbeiten ist auch die historische Entwicklung der Frage dargestellt, so daß ich in dieser Hinsicht einfach auf sie verweisen kann. Von den Pick'schen Untersuchungsresultaten sei hier folgendes hervorgehoben: für eine tödliche Hämorrhagie kommen ätiologisch nur größere, mindestens übermiliare Aneurysmen in Betracht. Mikroskopisch stellen die übermiliaren und ein Teil der miliaren Aneurysmen Aneurysmata spuria dar, der andere Teil der miliaren Aneurysmata dissecantia und Blutfüllung der „perivaskulären Lymphräume“.

Eine technische Neuerung der Pick'schen Arbeit machte ich mir zunächst zunutze: die Untersuchung mittels des Schüttelapparates. In zwei im pathologischen Institut zur Sektion gekommenen Fällen wandte ich die Ausschüttelungsmethode genau nach der Pick'schen Vorschrift an. In beiden Fällen leider ohne Resultat: trotz sorgfältigsten, an verdächtigen Stellen mikroskopisch kontrollierten Suchens fand sich keine Spur eines Aneurysmas. Diese negativen Resultate will ich hier einfach verzeichnen, ohne damit die Brauchbarkeit der Schüttelmethode irgendwie anzweifeln zu wollen. Daß in der Tat die Pick'sche Annahme zutreffen dürfte und für die spontanen Blutungen des Gehirns und seiner Häute gröbere Aneurysmabildungen verantwortlich gemacht werden können,

dafür spricht ja auch der von mir vorstehend geschilderte Fall eines Aneurysmas eines Astes der Arteria profunda cerebri posterior.

Konnte ich auch leider hier kein weiteres Material von Aneurysmenbildungen der Hirngefäße sammeln, so bot sich mir doch reichlich Gelegenheit, sowohl an frischem Material wie auch an Sammlungspräparaten eine andere Seite des Problems, nämlich die von Pick nur nebenbei berücksichtigten „Scheinaneurysmen", d. h. die Blutfüllungen der „perivaskulären Lymphräume" und die Aneurysmata dissecantia, d. h. die Blutanhäufung innerhalb der Gefäßwand zu studieren.

Ich glaube als Resultat meiner Untersuchungen festzustellen zu können, daß es sich bei all den in Frage kommenden Bildungen (den „kapillären Apoplexien" der Autoren, den kleinen Blutpunkten in der Umgebung größerer apoplektischer Herde usw.) nicht um Resorptionen aus apoplektischen Herden und nicht um eigentliche Aneurysmen, sondern um Rupturhämatome, d. h. Hämatombildungen auf Grund direkter Gefäßruptur ohne vorausgehende Aneurysmenbildung handelt, die je nach der Art der lokalen Verhältnisse rein intramural gelegen sind oder in den sog. „perivaskulären Lymphräumen" oder aber — schon der Form gewöhnlicher Apoplexieen sich nähernd — im eigentlichen Hirnparenchym ihren Sitz haben.[1])

Diese Resultate wurden gewonnen durch die Untersuchung von sechs verschiedenen Präparaten von Hirnblutung verschiedener Ätiologie und Ausbreitung. Diese Verschiedenheit der Präparate, was Ätiologie, Lokalisation usw. der Blutungen betrifft, rückte zwar das Problem der Hirngefäßaneurysmen etwas in den Hintergrund, die ja ätiologisch nur für die sog. „spontane Gehirnhämorrhagie" in Frage kommen können, gestattete aber andrerseits die Gesetze der Blutlagerung in hämorrhagischen Gehirnherden in ihren allgemeinsten Prinzipien kennen zu lernen und verlieh so, da die Beobachtung bei „spontanen" und allen anderen Hämorrhagieen sich vollkommen deckten, der Beurteilung jener „Scheinaneurysmen" eine erhöhte Sicherheit.

Die untersuchten Fälle betrafen:

1. Apoplexie der rechten vorderen Zentralwindung. (Katalognummer 1953).

2. Hämorrhagische Zertrümmerung an der Basis des rechten Frontallappens bei Basisfraktur. (K.-Nr. 2319.)

3. Hämorrhagische Erweichungsherde bei Atherosklerose der Hirngefäße und atherosklerotischer Schrumpfniere. (K.-Nr. 2586.)

4. Sinusthrombose bei eiteriger Entzündung der Nasennebenhöhlen. Akute hämorrhagische Gehirnerweichung. (K.-Nr. 2090.)

[1]) Ich verwende hier den Ausdruck „Hämatom" in dem von Benda angegebenen Sinne (siehe Lehrbuch von Aschoff, spezieller Teil, p. 54 u. 81). Die Hämatombildung ist ein akuter, die Aneurysmabildung ein chronischer Prozeß.

5. Embolische hämorrhagische Erweichung bei rekurierender Thrombo-Endocarditis. (K.-Nr. 2560.)

6. Gehirnverletzung im rechten Frontallappen durch Schuß. (Frisches Präparat. Sekt.-Nr. 423, 1910.)

Für das Verständnis der in zahlreichen Schnitten dieser Präparate gefundenen Bilder ist eine kurze Orientierung über die in Frage kommenden „perivaskulären Lymphräume" vonnöten. Es handelt sich hier um zwei Arten von Räumen oder Spalten: um den sog. His'schen Raum und die Virchow-Robin'schen Räume. Unter dem ersteren werden in der Literatur die mehr oder weniger zirkulären Spaltbildungen verstanden, die die Gefäße von dem eigentlichen Gehirnparenchym (resp. der Neuroglia) zu trennen scheinen. Die Virchow-Robin'schen Räume liegen nach innen von dem His'schen, näher dem Gefäßlumen, werden beiderseits von mesodermalem Bindegewebe begrenzt und sind also nach der Auffassung der meisten Autoren vollkommen innerhalb der Gefäßwand (in deren adventitiellen Schichten) gelegen. Über die genaueren anatomischen Details, die physiologische und pathologische Bedeutung dieser Räume existiert eine nicht unerhebliche Literatur, von der hier als weiter orientierende Beispiele nur die Arbeiten von His, Hoffmann Bartels und Held (Nr. 39—42 der Literaturübersicht) erwähnt seien Besonders sei auf die durch sehr instruktive Abbildungen unterstützte Abhandlung von Held hingewiesen, aus der für die hier behandelte Frage kurz folgendes in Betracht kommt: die Glia ist ein Syncytium; sie wird an der Peripherie begrenzt erst von der Rinden- dann von der Grenzschicht und endlich von der vollkommen geschlossenen Membrana limitans gliae (und zwar der M. l. gl. superficialis gegen die oberflächliche Pia und M. l. gl. perivascularis gegen die intracerebral verlaufenden Gefäße zu). An diese ist dann unmittelbar angelagert die Intima piae oder — sowie sie kernlos ist — auch Membrana limitans accessoria genannt, die schon mesodermaler Abkunft ist, also Bindegewebe darstellt, aber von Held nicht zur Gefäßadventitia gerechnet wird. Zwischen dieser Membrana limitans accessoria (resp. Intima piae) und der eigentlichen Adventitia liegen die Virchow-Robin'schen Räume, die nebst dem subarachnoidealen Raum (mit dem sie wohl kommunizierend gedacht werden müssen) nach Held allein Lymphräume des Gehirns sind. Der His'sche Raum (der epicerebrale und der perivaskuläre) ist nur „die Folge einer ungeeigneten Konservierung" und „beruht auf radikaler Zerstörung der Grenzschicht der Glia".

Diesen Anschauungen entspricht im großen und ganzen das Bild, das ich aus dem Studium meiner Präparate gewann. Zwar kamen in ihnen die erwähnten Details der Glia-Anatomie nicht zum Ausdruck, weil ich von der äußerst subtilen Technik, wie sie Held für seine Präparate angewandt hatte, absehen und mich mit den gewöhnlichen Methoden der Konservierung und Färbung begnügen mußte; aber von den fraglichen

Lymphräumen konnte ich doch aus meinen Präparaten deutliche Vorstellungen gewinnen. So wurde mir bald klar, daß der His'sche Raum in der Tat nichts anderes als ein Artefakt sein kann. Zunächst untersuchte ich auf sein Vorhandensein und seine Gestaltung eine größere Anzahl von Gehirnen wahllos, wie sie auf den Obduktionstisch kamen, und sah dann erst die Hämorrhagiepräparate daraufhin durch. Es zeigte sich nun bald eine große Inkonstanz im Bestehen überhaupt wie in der Ausdehnung, dem Inhalt usw. der sogenannten His'schen Räume, und zwar unterschieden sich nicht nur die verschiedenen Gehirne in dieser Beziehung voneinander, sondern auch verschiedene Teile desselben Gehirns, ja sogar verschiedene Stellen desselben kleinen Schnittes. Bald war der Raum weit, bald eng, bald lief er rings um das ganze Gefäß herum, resp. an dem ganzen Gefäß (so weit es sichtbar war) entlang bald war er nur an Teilen der Peripherie (oder Gefäßlänge) ausgebildet, während an anderen Stellen Gefäß und Glia ohne Zwischenraum aneinander stießen. Und bei all diesen Differenzen konnte nirgends irgendwelche Gesetzmäßigkeit durch Heranziehung der sonstigen anatomischen oder der klinischen Befunde nachgewiesen werden; abgesehen freilich davon, daß in ödematös gequollenen Gehirnen und an artefiziell lädierten Stellen der Präparate die Räume weiter waren als sonst im Durchschnitt. Mehr als aus all diesen Verschiedenheiten erhellte aber der artefizielle Charakter des His'schen Raumes aus den zahlreichen Übergangsbildern der Präparate zwischen den beiden Extremen: gänzlichem Fehlen des Raumes unter direktem Aneinanderstoßen von Gefäß und Glia und vollkommener Ausbildung des glatt begrenzten Raumes. In diesen letzteren Bildern erscheinen die dem Raum zunächstliegenden Maschen des Glianetzes oft plattgedrückt. Verfolgt man die Bilder weiter nach dem anderen Extrem zu, so springen zunächst einzelne Gliafäserchen von den Wänden des Raumes in sein Lumen vor, werden dann zahlreicher, und endlich erreichen einzelne von ihnen die gegenüberliegende Wand, dann immer mehr, bis schließlich die Glia intakt die äußere Gefäßwand berührt, ein His'scher Raum somit nicht vorhanden ist. Es ergibt sich so ohne weiteres die Folgerung, daß die Räume durch Einrisse von Fäden der Gliagrenzschicht entstehen, wie sie bei der Feinheit dieser Gebilde bei der postmortalen Bearbeitung sowohl als auch bei hämorrhagischen Insulten oder nur starkem Ödem intra vitam wohl geschehen können. Daß die abgerissenen Fasern der Glia angehören und nicht dem Bindegewebe der Adventitia zugerechnet werden dürfen, kann durch Anwendung der van Gieson-Färbung sehr einfach gezeigt werden. Diese Färbung erwies sich mir auch zweckmäßig für das Studium der Virchow-Robin'schen Räume. Wo diese zu sehen waren, lagen sie zwischen Bindegewebsfasern. Ob man nun die äußere dieser Bindegewebslamellen noch zur Adventitia rechnen (und die Virchow-Robin'schen Räume somit als intraparietale Spalten ansehen) oder sie mit Held als Membrana limitans

accessoria bezeichnen will, scheint mir eine Frage von weniger großer Bedeutung. Die Virchow-Robin'schen Räume fanden sich in den untersuchten Gehirnen ebensowenig konstant wie die His'schen. Dies kann darin begründet sein, daß eben normalerweise die Füllung dieser Räume mit lymphatischer Flüssigkeit so geringfügig ist, daß ein sichtbares Klaffen derselben nicht zustande kommt, oder aber es liegen auch hier die Fasermassen so dicht aufeinander, daß ein wirklicher Spaltraum unter physiologischen Bedingungen fehlt. Im übrigen ist gerade für das hier behandelte Problem die Frage, ob die Virchow-Robin'schen Räume natürliche Bildungen darstellen, oder erst durch Einpressung oder Stauung von Flüssigkeitsmassen sich bilden, von untergeordneter Bedeutung. Worauf es hier ankommt, ist allein der Umstand, daß sie innerhalb der Gefäßwand die Stellen des geringsten Widerstandes darstellen.

Als solche erwiesen sich die fraglichen Räume auch bei Injektionsversuchen, die ich zur Klärung der Frage unternahm. Ich stellte mir dazu einen einfachen Apparat zusammen, bestehend aus einem Gummigebläse und einer fein ausgezogenen Glaskanüle, zwischen die ein Quecksilbermanometer und ein mit einer Aufschwemmung von chinesischer Tusche gefülltes Glaskölbchen eingeschaltet waren. Versuche, mit diesem Apparat durch Einstichinjektionen eine Füllung der „Lymphräume" zu erzielen, lieferten nur sehr fragmentarische Resultate, während subpiale Injektionen Bilder entstehen ließen, die leicht als Analoga der in den übrigen Präparaten vorhandenen zu deuten waren, besonders der gewissermaßen natürlichen Injektionen bei Hämorrhagieen. Es zeigten sich nämlich um die Gefäße herum ausgesparte Räume, deren zentrale und periphere Wand mit feinsten Tuschepartikelchen besetzt war. Hier und da wurden diese Räume, ganz wie es oben für die His'schen Räume beschrieben wurde, von feinen, hier durch Besatz mit Tuschekörnchen markierten Fäserchen durchzogen, so daß die Deutung dieser Spalten als His'scher Räume nicht fern lag. Auch die Unregelmäßigkeiten in der Ausbildung der Räume, wie sie oben geschildert wurden: verschiedene Weite an verschiedenen Gefäßen, Ausbildung an einer, Fehlen an der anderen Seite desselben Gefäßes usw., waren hier zu beobachten. Auch die Virchow-Robin'schen Räume traten, wenn auch weniger klar, hervor, indem sie sich mit Tuschemassen gefüllt zeigten oder doch ein Niederschlag von Tuschekörnchen in diesen bindegewebig begrenzten Spalträumen der äußeren Gefäßwand zu finden war.

Nach Klarlegung dieser Verhältnisse können die — um einen ganz allgemeinen Ausdruck zu gebrauchen — perivaskulären Hämatome mit wenigen Worten genau charakterisiert werden. Es handelt sich nämlich bei ihnen einfach darum, daß durch mehr oder weniger kräftige Ruptur der Gefäßwand die Virchow-Robin'schen und His'schen Räume sowie das weitere Gehirnparenchym mit wechselnder Intensität mit Blut gefüllt werden. Die Rupturstellen der inneren wie der äußeren, die Virchow-

Robin'schen Räume begrenzenden Bindegewebslamellen sowie der verdichteten Gliaschicht, die die äußere Wandung des His'schen Raumes darstellt, treten oft mit sehr großer Deutlichkeit hervor. Vielfach kann man beobachten, wie die Blutkörperchen gerade die Rupturstellen ausfüllen. Diese Bilder wiederholen sich so regelmäßig und typisch, an so verschiedenen Stellen, in den Präparaten verschiedenster Herkunft, daß auch für die Stellen, an denen keine Ruptur zu sehen ist, eine solche unbedingt postuliert und nur als nicht in die Schnittebene gefallen angesehen, hingegen die Annahme einer Resorption in den perivaskulären Räumen von weiterher als unwahrscheinlich abgelehnt werden muß.

Alle diese Bilder können sich natürlich in verschiedenster Weise miteinander kombinieren. So kann die Gefäßwandruptur unter so geringem Druck erfolgen, daß nur die innere Wandlamelle eines Virchow-Robin'schen Raumes zerrissen und nur dieser mit Blut gefüllt wird. Es kann weiter auch die äußere Wandung des Virchow-Robin'schen Raumes durchrissen werden, so daß dieser und der His'sche Raum einen hämorrhagischen Herd beherbergen, ohne daß das weitere Parenchym ergriffen ist. (Der His'sche Raum wird natürlich erst dadurch gebildet, daß das ausströmende Blut sich unter Zerreißung der dem Gefäß benachbarten Gliafasern seinen Weg bahnt). Weiter kann das Blut aus dem Gefäß direkt in den His'schen Raum durchbrechen, wobei dann der Virchow-Robin'sche Raum gar nicht klafft. Oder aber es kommt bei sehr violenter Ruptur gar nicht zur Blutfüllung (oder Ausbildung?) eines Virchow-Robin'schen und nicht zur Ausbildung eines His'schen Raumes, sondern das Blut schießt gleich weit hinein ins Gehirnparenchym.

So kommt eine große Mannigfaltigkeit der Bilder zustande, die noch dadurch vermehrt wird, daß — abhängig von der Stärke des Reizes und dem Alter der Hämorrhagie — Leukocytenanhäufung und Kernwucherung in der Gefäßwand hinzutreten kann. Allen diesen Bildungen gemeinsam ist das Fehlen irgendwelcher aneurysmatischen Veränderungen an den betreffenden Gefäßstellen. Alle diese Bildungen, die „dissezierenden Aneurysmen" und „Scheinaneurysmen" der Autoren sind vielmehr miliare oder submiliare Hämatome; sie können in drei, oft aufs mannigfaltigste miteinander kombinierten Formen auftreten:

1. Intramurale oder adventitielle Hämatome (d. i. Blutfüllung der Virchow-Robin'schen Räume).
2. Perivaskuläre Hämatome (d. i. Blutfüllung der His'schen Räume).
3. Intracerebrale Hämatome.

Alle drei Formen sind traumatischen Ursprungs und haben mit eigentlichen Aneurysmen nichts zu tun. Bei gleichzeitig vorhandenen größeren apoplektischen Herden, in deren Umgebung sie gerade gefunden werden, sind sie also nicht als die Quelle der Blutung, sondern als die Folge derselben, d. h. als durch die hämorrhagische Zertrümmerung des Gehirns und der dadurch hervorgerufenen Gefäßzerrung bedingt, anzusehen.

Literaturverzeichnis.

1) Virchow, Gesammelte Abhandlungen, 1862, Cellularpathologie, 1858, dies. 1871 zit. nach Ponfick.
2) Ponfick, Über embolische Aneurysmen, Virchow's Archiv Bd. 58 p. 528.
3) —, Virchow's Archiv Bd. 67 p. 384.
4) Pel, Zur Kenntnis der embolischen Aneurysmata, Zeitschr. f. klin. Med., Bd. 12 p. 327.
5) Tuffnell, im Dublin Quarter Journal of Med. Science Bd. 15 1853.
6) Ogle, in Medical Times and Gaz. I p. 196 1866.
7) Church, in St. Bartholom. Hosp. Rep. Bd. 6 p. 99.
8) Smith, in Rep. of. Dublin Soc. p. 443 1870.
9) Eppingnr, Pathogenese, Histogenese und Ätiologie der Aneurysmen, Arch. f. klin. Chir., Bd. 35 Spplbd. p. 1 1887.
10) Goodhart, in Transact. of Pathol. Soc., Bd. 28 p. 106.
11) Thoma, in der Deutsch. med. Wochenschr. Nr. 16—19 1889.
12) v. Schroetter, Krankheiten der Gefäße Bd. 15, 2. Teil, der speziellen Pathologie und Therapie, herausgeg. v. Nothnagel.
13) Osler, The Gulstonian Lectures on malignant Endocarditis, London 1885.
14) Kaufmann, Lehrbuch der speziellen pathologischen Anatomie 4. Aufl. p. 71 1907.
15) Libman, Cases of embolic aneur., Proceed. of the New-York Pathol. Soc. 1906 N. S. Vol. V.
16) Benda. Das Arterienaneurysma i. d. Ergebn. d. allg. Pathol. u. pathol. Anat. v. Lubarsch-Ostertag, Bd. 8 1902.
16a) Marchand, i. d. Verhandlungen d. Deutsch. pathol. Gesellsch. Bd. VII p. 199 1904.
17) Aschoff und Wrede, i. d. Sitzg. d. Medizin. Gesellsch. in Göttingen am 2./V. 1901 (zit. nach d. Vereinsber. d. Deutsch. med. Wochenschr. Nr. 22 1901).
18) Manz, Über ein Aneurysma der Schläfenarterie, Ziegler's Beiträge Bd. 24 1898 (zit. nach Benda).
19) Horrocks, A case of acut aneurysm; embolism of the iliac arteries, The Brit. Med. Journ. Jan. 1897.
20) McCrae, Journal of Pathol. and Bacteriol. Bd. 10 H. 4.
21) Selter, Ein Aneurysma der Milzarterie, Virchow's Archiv Bd. 134 p. 189.
22) Buday, Ein Fall von Aneurysma der Arteria iliaca communis, verursacht durch einen septischen Embolus, Ziegler's Beiträge Bd. 10 1891.
23) Laugton and Bowlby, im Brit. Med. Journal 1886.
24) Weinlechner, Chirurgische Mitteilungen, Österr. Zeitschr. f. Heilkunde Nr. 4 1867.
25) Le Gendre et Beaussenat, in d. Assoc. française pour l'avancement des sciences, Sitzgsb. v. 4. VIII. 1883 in Besançon.
26) Baginsky, Sept. Arteriitis und Aneurysma b. e. Kinde, Berlin. klin. Wochenschr. Jahrg. 45 Nr. 4 1908.
27) Clutton and Dudgeon, A case of aneurysm of the femoral artery in a man aged 78 years, Lancet 22. Febr. 1908.
28) Henke, im Verein für wissenschaftliche Heilkunde, Königsberg i. Pr., Sitzgsb. v. 17. II. 1908.
29) Schmey, Akut und spontan entstandene Aneurysmen im Verlaufe eines akuten Gelenkrheumatismus, Allgem. med. Zentralzeitung Nr. 26 1897.
30) Simmonds, Deutsche med. Wochenschr. p. 353 1901.
31) Canon, Mitteilungen aus den Grenzgebieten, Bd. 10 p. 419.
32) v. Buengner, Über eine sog. Spontanruptur der Art. femoralis mit Aneurysmenbildung bei einem 17jährigen Knaben, Arch. f. klin. Chir., Bd. 40 1890.
33) Gabriel, Wiener klin. Wochenschr. p. 1051 1901. (Hier auch der Fall von Jacobson und eines unbek. Autors, nach v. Schrötter zitiert.)
34) Weinberger, Über Diagnostik und klin. Verlauf der mykotisch-embolischen Aneurysmen usw., Zeitschr. f. klin. Medizin Bd. 62 p. 457.
35) Ling, Ref. im Lancet 29. VI 1901 p. 1846.
36) Pick, Über die sog. miliaren Aneurysmen der Hirngefäße, Berl. klin. Wochenschrift Nr. 8 1910.
37) Schottmueller, Endocarditis lenta, Münchener med. Wochenschr. Nr. 12, 13 1910.
37a) Aschoff, Pathologische Anatomie, Gustav Fischer, Jena 1909.
38) Ellis, A. G., The pathogenesis of spontaneous cerebral hemorrhage, Proceed. of the pathol. soc. of Philadelphia 1909.
39) His, in der Zeitschr. f. wissensch. Zoologie XV p. 127 1865.
40) Hoffmann, Die vaskulären und perivaskulären Spalträume des Gehirns, I.-D., Berlin 1876.

41) Bartels, Das Lymphgefäßsystem, im Handb. d. Anatomie d. Menschen, Gustav Fischer, Jena.
42) Held, Über die Neuroglia marginalis der menschlichen Großhirnrinde, Festschr. f. Flechsig (Erg.-Heft d. Monatsschr. f. Psych. u. Neurol. 1909).

Anmerkung bei der Korrektur.

Dem während der Drucklegung obiger Arbeit erschienenen Referat von
43) Ch. Thorel, Pathologie der Kreislaufsorgane in den Ergebnissen der allgem. Pathol. u. pathol. Anatomie, v. Lubarsch-Ostertag, Bd. XIV 2 1910
entnehme ich noch diejenigen Literatur-Angaben, welche wirklich embolische Aneurysmen behandeln (wenn ich dieselben auch nur zum Teil noch im Original habe nachlesen können), während ich die gewöhnlichen mykotischen Aneurysmen (bei Septico-Pyaemie usw.) und die durch direkten Kontakt oberhalb der Aortenklappen entstandenen Aneurysmen wie in der obigen Arbeit unberücksichtigt lasse:
44) Wilke, Berlin. klin. Wochenschr. 1910 p. 1728 und Münch. med. Wochenschr. 1910 p. 1810.
45) Stötting, Über Aortenaneurysmen und ihre Beziehung zur Endocarditis. I.-D., Greifswald 1909.
46) Walz, Geplatztes embol. Aneurysma der Milzarterie bei 28jähr. Manne mit sept. Endocarditis, Deutsch. med. Wochenschr. V. B. p. 175 1908.
47) Thorel, Bisher nicht publizierter Fall in dem Referat der „Ergebnisse“ (siehe Nr. 43) p. 666 kurz beschrieben.
48) Heller, J., Wien. med. Presse 21 1902.
49) Fahr. Münch. med. Wochenschr. p. 96 1906.
50) Simmonds, Über Hirnblutung b. verruköser Endocarditis, Münch. med. Wochenschrift 22 1901.
51) Stern, Operation eines Aneurysma embolo-mycoticum einer Mesenterialarterie, Beiträge z. klin. Chirurgie 57 2 1908.
52) Thiele, Ärztliche Sachverständigen-Zeitung 10 1906.
53) Gambaroff, Ein Fall von Rupturaneurysma der Aorta infolge von infektiöser hämatogener Mesaortitis, Ziegler's Beiträge 39 1 1906.

Erklärung der Abbildungen.

Tafel III und IV.

Fig. 1. Das Aneurysma des ersten Falles (Kap. I). Über die Behandlung der einzelnen Scheiben vgl. Text.

Fig. 2. Das Aneurysma des ersten Falles (Kap. I), mikroskopisch. *A p* Arteria profunda. *A f* Arteria femoralis. *V f* Vena femoralis. *E i* Rest der Elastica interna. *M* Reste der Media, z. T. in narbiger Umwandlung begriffen. *E e* Elastica externa. *Adv* Adventitia. *Thr* Thrombusmassen in nekrotischem Zerfall. N_1 Nekrose bis an die Elastica externa vorgedrungen. N_2, N_3 Zerstörung der Wand bis zur Adventitia. N_4, N_5 Nekrose in die Adventitia eingedrungen. Bei N_2—N_5 wird die Nekrose durch Granulationsgewebe begrenzt. A_1, A_2 Lymphangitische Abszesse im perivaskulären Fettgewebe. *V* Kleine Vene mit Endophlebitis productiva. *E p* Endophlebitis productiva der Vena femoralis. *V v* Vasa vasorum.

Fig. 3. Das Hirngefäßaneurysma (Kap. II), mikroskopisch. *N* Nervus oculomotorius. *An* Aneurysma. *Ap* Apoplektischer Herd im Nerven. *B* Kleine apoplektische Herde im Nerven, der Aneurysmenwand und im Narbengewebe. *F* Bindegewebsfasern, in den apoplektischen Herd übergehend. *Thr* Thrombus. *D* Auffaserung und Zersplitterung des Gewebes an der Stelle des Überganges der Nervensubstanz in die Aneurysmenwand. *W* Aneurysmenwand. *I* Polsterartige Intimaverdickung. *R* Stelle der Ruptur nach außen. *E* Reste der Elastica interna.

Lebenslauf.

Als Sohn des praktischen Arztes Dr. Moritz Unger und seiner Frau Eugenie, geb. Straßmann, bin ich am 7. Juli 1887 zu Groß-Wartenberg in Schlesien geboren. Ich bin israelitischer Konfession. Durch kurzen Privatunterricht vorgebildet, besuchte ich von Michaelis 1894 bis Ostern 1896 die Gemeindeschule in Friedrichsfelde bei Berlin, dem damaligen Wohnort meiner Eltern. Dann besuchte ich 9 Jahre lang das Leibniz-Gymnasium in Berlin, wo ich Ostern 1905 die Reifeprüfung bestand. Hierauf widmete ich mich 10 Semester dem Studium der Medizin an den Universitäten Berlin, Freiburg i. Br. und München. Das Physikum bestand ich im Juli 1907 in Berlin, das Staatsexamen im März bis Mai 1910 in Freiburg.

G. Pätz'sche Buchdr. Lippert & Co. G. m. b. H., Naumburg a. d. S.

Fig. 1. ($^1/_1$)

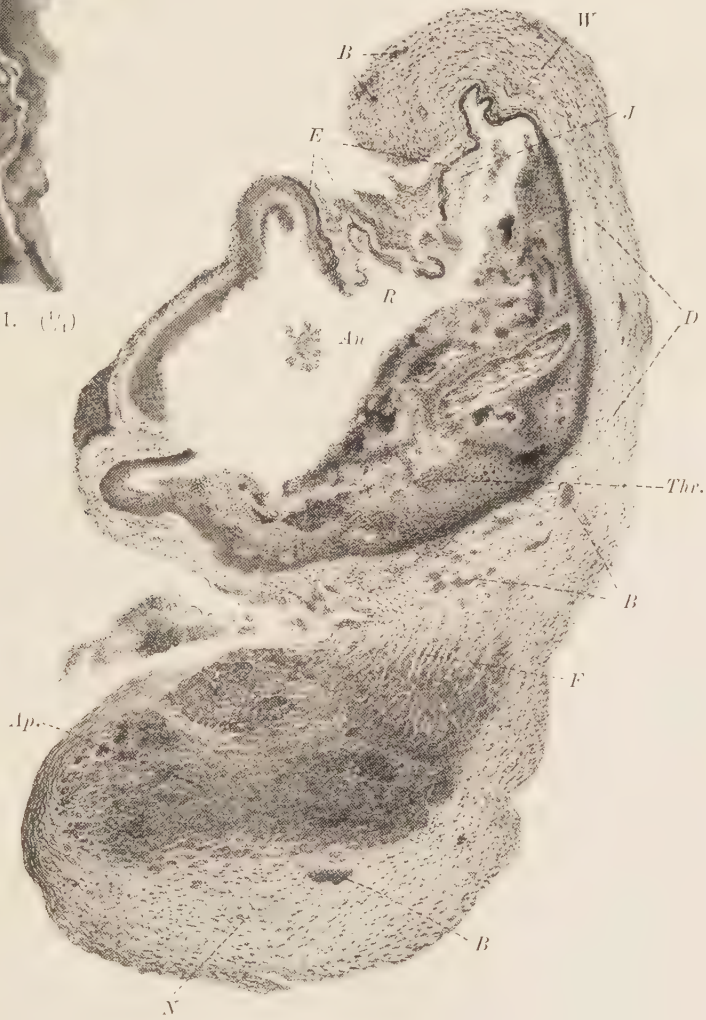

Fig. 3. ($^1/_1$)

Verlag von **Gustav Fischer** in **Jena.**

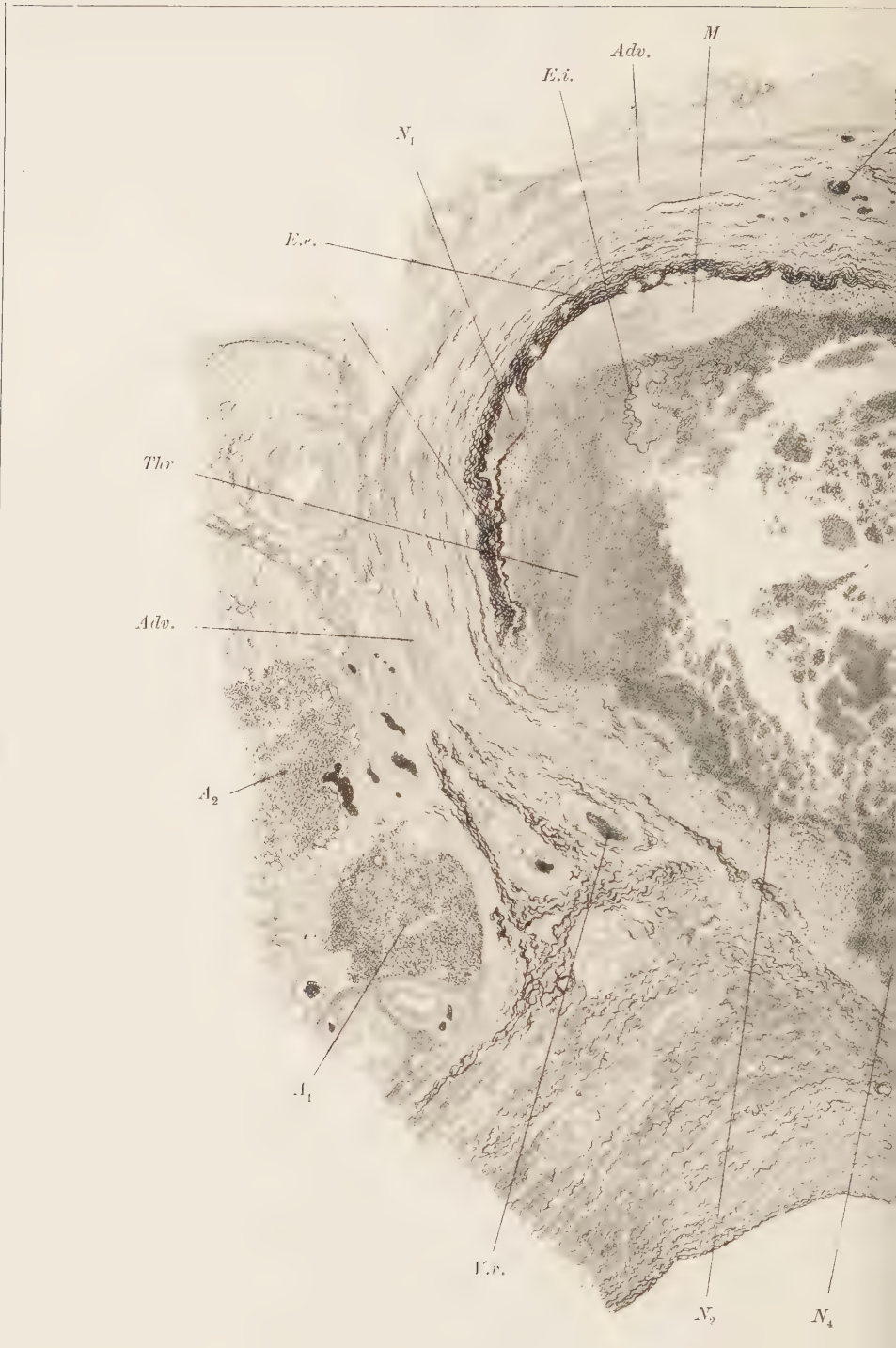
M
Adv.
E.i.
N1
E.e.
Thr
Adv.
A2
A1
V.r.
N2
N4

scher in Jena.

G. Pätz'sche Buchdr. Lippert & Co. G. m. b. H., Naumburg a. d. S.